

# Estimulación hisiana definitiva en pacientes con bloqueos infrahisianos

Rafael Barba-Pichardo<sup>a</sup>, Pablo Morña-Vázquez<sup>a</sup>, José Venegas-Gamero<sup>a</sup>, Fernando Maroto-Monserrat<sup>a</sup>, Manuela Cid-Cumplido<sup>b</sup> y Manuel Herrera-Carranza<sup>a</sup>

<sup>a</sup>Unidad de Arritmias y Marcapasos. Servicio de Cuidados Críticos y Urgencias. Hospital Juan Ramón Jiménez. Huelva. España.

<sup>b</sup>Servicio de Cuidados Intensivos. Hospital Reina Sofía. Córdoba. España.

**Introducción y objetivos.** La estimulación permanente del haz de His es eficaz en los bloqueos auriculoventriculares suprahisianos. Mostramos nuestra experiencia en bloqueos infrahisianos.

**Métodos.** Seleccionamos a pacientes derivados por síncope y trastornos de la conducción intraventricular, bloqueo auriculoventricular completo y con asincronía intraventricular izquierda con seno coronario no accesible. En todos se practicó un estudio electrofisiológico en el que se evaluó la conducción infrahisiana basal y tras la administración de flecainida. Entre los pacientes con indicación de marcapasos permanente se seleccionó a aquellos en los que la estimulación del haz de His provocaba un complejo QRS estrecho. Implantamos electrodos en la aurícula derecha, el haz de His y el ápex de ventrículo derecho, conectándolos a las salidas auricular, ventricular izquierda y ventricular derecha de un marcapasos biventricular. Se programaron en modo DDD con un intervalo ventrículo izquierdo-ventrículo derecho de 80 ms.

**Resultados.** Desde febrero hasta diciembre de 2004 se estudió a 10 pacientes, de los que 7 cumplieron criterios de inclusión; en 5 pudo implantarse un electrodo hisiano. El umbral de estimulación hisiana permaneció estable en 2 y mostró incrementos en 3. Durante el seguimiento de 2 a 12 meses no se han observado dislocamientos o pérdidas de captura. Ecocardiográficamente no ha habido deterioro de la función ventricular ni incompetencias valvulares, y la asincronía intraventricular mejoró en el caso de que estuviera presente.

**Conclusiones.** La estimulación hisiana constituye el único modo de provocar una contracción ventricular más fisiológica y su utilización es posible en algunos casos de bloqueo infrahisiano.

**Palabras clave:** Bloqueo de rama. Estimulación en el haz de His. Bloqueo auriculoventricular. Estimulación cardíaca.

VÉASE EDITORIAL EN PÁGS. 534-6

Correspondencia: Dr. R. Barba Pichardo.  
A. Sundheim, 30, 1.º C. 21003 Huelva. España.  
Correo electrónico: rbphuelva@yahoo.es

Recibido el 21 de marzo de 2005.

Aceptado para su publicación el 9 de marzo de 2006.

## Permanent His-Bundle Pacing in Patients With Infra-Hisian Atrioventricular Block

**Introduction and objectives.** Permanent His-bundle pacing is effective in patients with supra-Hisian atrioventricular block. We report our experience in patients with infra-Hisian atrioventricular block.

**Methods.** The study involved selected patients referred for syncope and intraventricular conduction disturbance, infra-Hisian atrioventricular block, with left ventricular dyssynchrony and no coronary sinus access. All patients underwent electrophysiological study to evaluate infra-Hisian atrioventricular conduction, both at baseline and after flecainide administration. We selected patients with an indication for permanent pacing in whom His-bundle pacing produced a narrow QRS complex. Leads were implanted in the right atrium, in the bundle of His, and at the apex of the right ventricle, and connected to the atrial, left ventricular, and right ventricular terminals, respectively, of a biventricular pacemaker generator. All pacemakers were programmed in DDD mode with a left ventricle-right ventricle interval of 80 ms.

**Results.** Between February and December 2004, seven patients met the study's inclusion criteria. The His-bundle lead was implanted successfully in five. The His-bundle pacing threshold remained stable in two patients, whereas it increased in three. During follow-up, at between 2 and 12 months, no lead dislodgement or failure to capture was observed. Echocardiography did not disclose any deterioration in ventricular function, or any worsening of or new valvular incompetence, but showed that ventricular dyssynchrony had disappeared in previously affected patients.

**Conclusions.** His-bundle pacing is the only pacing mode capable of inducing a physiologically normal ventricular contraction. It can be used in some patients with infra-Hisian atrioventricular block.

**Key words:** Bundle branch block. His bundle pacing. Atrioventricular block. Cardiac pacing.

Full English text available from: [www.revespcardiol.org](http://www.revespcardiol.org)

**ABREVIATURAS**

AV: auriculoventricular.  
 BCR: bloqueo completo de rama.  
 BCRD: bloqueo completo de rama derecha.  
 BCRI: bloqueo completo de rama izquierda.  
 EEF: estudio electrofisiológico.  
 H: hisiograma.

**INTRODUCCIÓN**

La estimulación permanente del haz de His ha mostrado su eficacia y seguridad en casos de bloqueo auriculoventricular (BAV) suprahisiano, y ha demostrado que no deteriora, e incluso mejora, la función ventricular<sup>1,2</sup>. En principio, es lógico pensar que este lugar de estimulación sólo sería aplicable a casos de bloqueos originados por encima del tronco de His, y que la presencia de bloqueos infrahisianos supondría una contraindicación para su utilización.

Nuestro grupo había probado que, en algunos casos de bloqueo completo de rama (BCR), la estimulación selectiva del haz de His con electrodo transitorio, durante la realización de los estudios electrofisiológicos (EEF) podía hacer desaparecer el citado BCR (fig. 1). Esto nos llevó a intentar la estimulación definitiva hisiana en casos seleccionados de pacientes con trastornos de conducción infrahisianos.

**MÉTODOS**

**Selección de pacientes**

Desde febrero a diciembre de 2004 se incluyó a 7 pacientes con trastornos de conducción intraventricu-

**TABLA 1. Trastornos de conducción en los pacientes propuestos para estimulación hisiana**

|                             |   |
|-----------------------------|---|
| BCRD                        | 3 |
| BCRD más AV de primer grado | 1 |
| BCRI                        | 2 |
| BAV completo infrahisiano   | 1 |

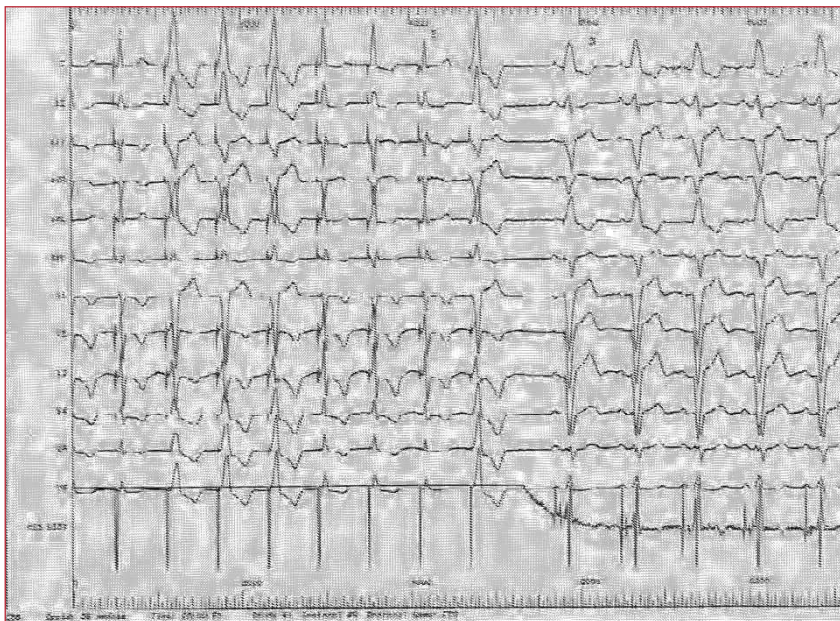
AV: auriculoventricular; BAV: bloqueo auriculoventricular; BCRD: bloqueo completo de rama derecha; BCRI: bloqueo completo de rama izquierda.

lar en el electrocardiograma (ECG) y alteración de la conducción infrahisiana demostrada mediante EEF y en los que, durante éste, la estimulación del haz de His originaba un complejo QRS normal o «fusionado» (fig. 2). Seis de estos pacientes provenían de un grupo de 10 a los que se les indicó el EEF por episodios sincopales. El séptimo era un caso con insuficiencia cardíaca por miocardiopatía dilatada y portador de bloqueo completo de rama izquierda (BCRI) con indicación de resincronización, que no fue posible por vía del seno coronario, y en el que el EEF mostró un bloqueo troncular hisiano (H 54 ms) que se corregía mediante estimulación en el haz de His (fig. 3).

La edad de los pacientes estaba comprendida entre 63 y 82 años, 4 eran mujeres y 3, varones. Los trastornos electrocardiográficos que presentaban se muestran en la tabla 1.

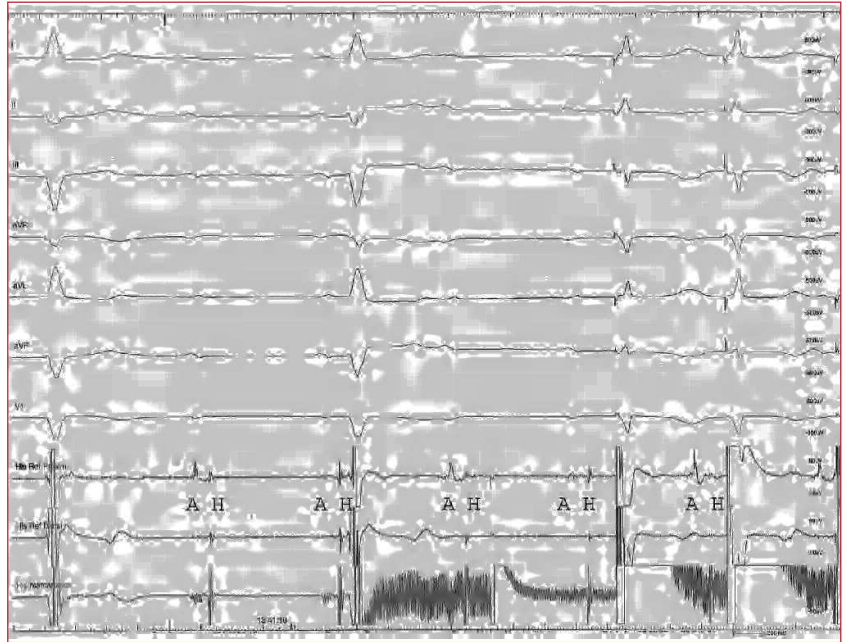
**Implante del marcapasos**

Los 7 pacientes, 4 con BCRD (uno de ellos con BAV de primer grado suprahisiano añadido), 2 con BCRI y uno con BAV completo infrahisiano en el que la estimulación previa del haz de His había demostrado la desaparición de los trastornos de conduc-



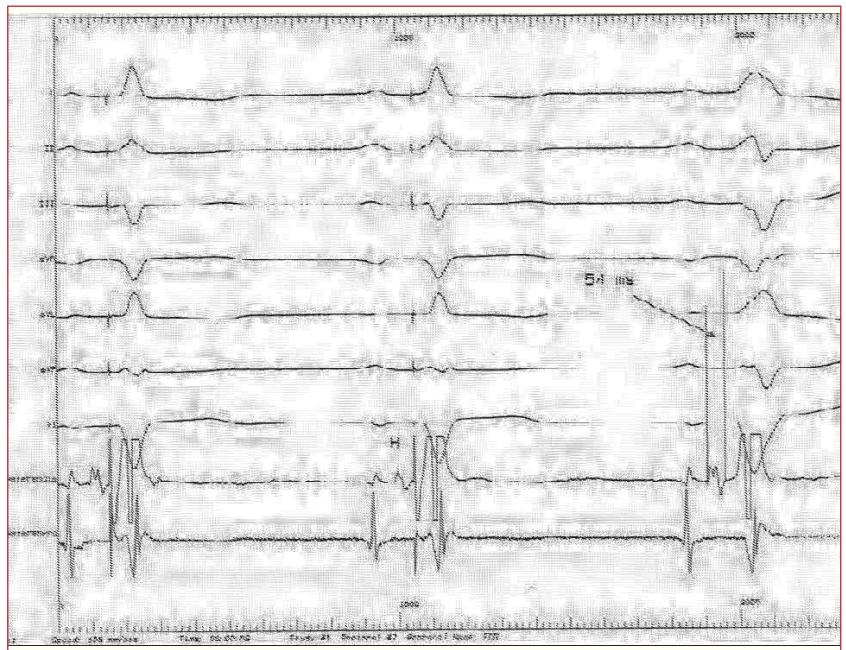
**Fig. 1.** Estimulación por un electrodo posicionado en el haz de His (HIS DIST) en un paciente con bloqueo completo de rama izquierda (BCRI). Durante los primeros 8 complejos se provocan varias morfologías de los QRS estimulados, pero los señalados como 1 y 2 muestran una completa desaparición del bloqueo de rama, con latencia espiga-QRS, por captura hisiana pura. A partir del 3, cesa la estimulación del His y aparece el BCRI que había basalmente.

**Fig. 2.** Registro de electrocardiograma, de un electrodo tetrapolar (His referencia proximal y distal) y del electrodo de estimulación definitiva (His marcapasos). Se objetiva la existencia de un bloqueo infrahisiano completo. Los últimos 2 complejos QRS son «estimulados» en el haz de His a través del electrodo del marcapasos, que normaliza la morfología y la duración del complejo QRS. A: auriculograma; H: hisiograma.



**Fig. 3.** Marcapasos DDD con estimulación hisiana. En los primeros 2 QRS, la captura del tronco de His posterior a su registro normaliza el QRS con aparición de latencia espiga-QRS. En el tercer QRS se ha apagado el marcapasos y ha aparecido un bloqueo completo de rama izquierda (BCRI) basal con un bloqueo troncular hisiano.

El hisiograma registrado corresponde a la despolarización proximal del His. La estimulación se produce distal al punto de bloqueo, no refractario al no haberse despolarizado ni siquiera a través de la rama derecha (según el fenómeno de la anisotropía existente entre las 2 ramas). H: hisiograma.

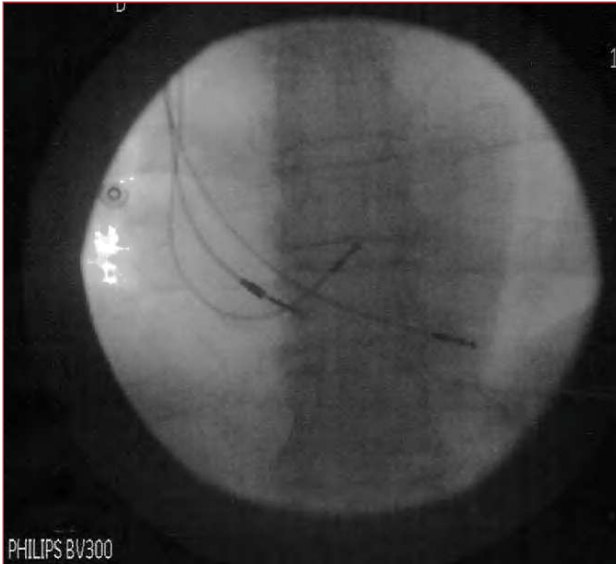

ción, fueron propuestos para implante de marcapasos DDD biventricular con estimulación hisiana definitiva.

Según la técnica que ya describimos<sup>2</sup>, y que básicamente consiste en colocar fluoroscópicamente por vía femoral un electrodo tetrapolar hasta registrar actividad del haz de His (zona de referencia), se aproxima el electrodo definitivo, «mapeando» la zona de referencia e intentando asimismo registrar actividad hisiana; una vez conseguida, se procura mantener el electrodo contactado con el septo, se saca la hélice fijadora y se prueban su estabilidad y sus umbrales (máximo acep-

tado 2,5 V para 0,4 ms). Hemos empleado electrodos marca St Jude, modelo Tendril SDX (St Jude Minneapolis) de fijación activa con una longitud de 52 cm; la retirada previa al implante del dispositivo que el citado electrodo incorpora para la extracción de la hélice fijadora deja al descubierto varios centímetros de guía, que son de utilidad para la manipulación y la fijación definitiva del electrodo.

Se implantaron electrodos en la aurícula derecha, el haz de His y, por seguridad, en el ápex de ventrículo derecho (fig. 4) conectándolos a la salida auricular, ventricular izquierda y derecha de un marcapasos



**Fig. 4.** Imagen radiológica con 3 electrodos definitivos colocados en el septo interauricular bajo, el haz de His y el ápex ventricular derecho.

DDD biventricular. Si se programa un adelanto de la estimulación ventricular izquierda apropiado, se logra una estimulación exclusivamente de la «zona hisiana» y la espiga ventricular derecha cae sobre el complejo QRS refractario, sin posibilidad de originar captura eléctrica local (fig. 5). Para evitar la inhibición de la estimulación hisiana por una posible «A» sensada, la sensibilidad del canal ventricular izquierdo se ajustaba en modo bipolar lo más «ciego» posible cuando utili-

zábamos el marcapasos Guidant Contak Renewal TR2CRT-P (utilizado en 3 ocasiones), o seleccionamos dispositivos sin posibilidad de sensado por el canal ventricular izquierdo, como el modelo Medtronic Insync III (utilizado en 2 ocasiones).

## RESULTADOS

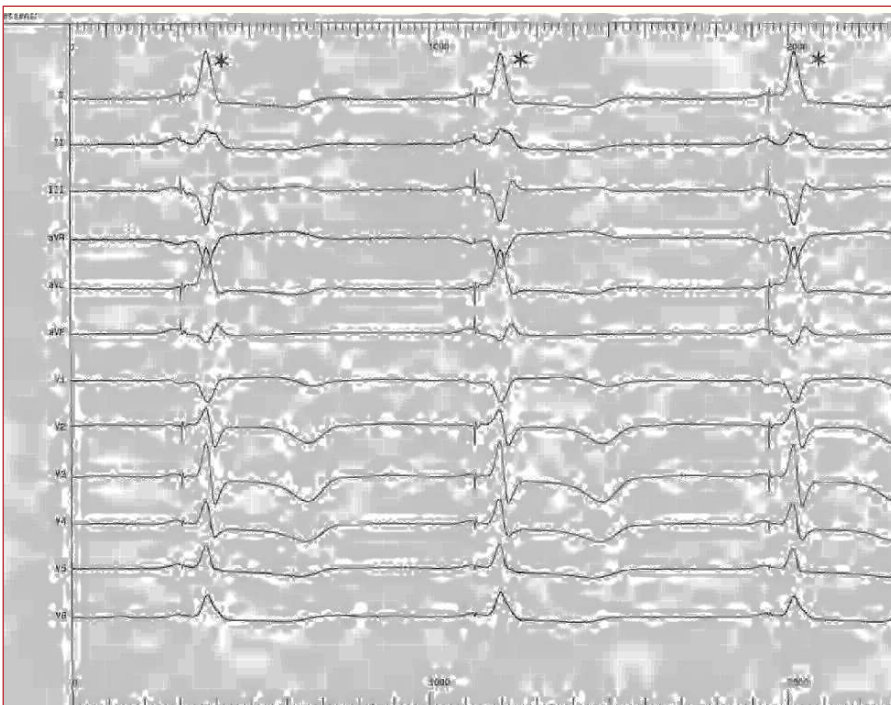
### Efectos de la estimulación del haz de His

La estimulación selectiva de haz de His en los 2 pacientes con BCRD con voltajes de salida altos (superior a 2,5 V) hacía desaparecer el bloqueo y disminuía la duración del complejo QRS (fig. 6), que adquiría un aspecto «preexcitado». Con voltajes de salida bajos, aparecía nuevamente el BCRD con latencia espiga-QRS, pero en ningún momento se obtenía un QRS de morfología y duración normales.

En 2 pacientes con BCRI, la estimulación del haz de His lograba que desapareciera el BCRI, y los QRS adquirirían una morfología y una duración prácticamente normales; uno de ellos correspondía al paciente diagnosticado de miocardiopatía dilatada (fig. 7).

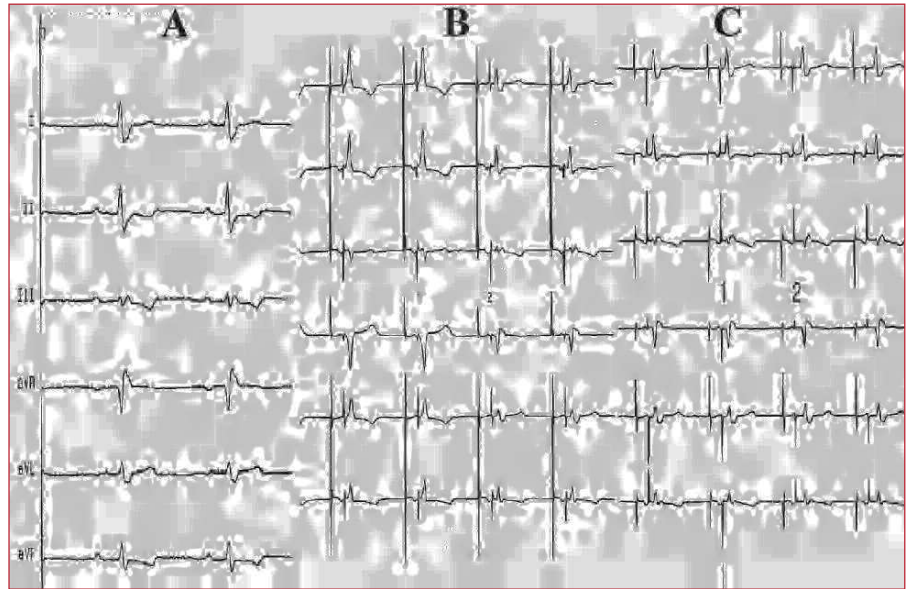
En el portador de BAV completo infrahisiano, la estimulación del haz de His corregía el trastorno, originando un QRS de aspecto normal (fig. 2).

En 5 pacientes (71%) de los 7 inicialmente propuestos (2 con BCRD, uno de ellos con bloqueo AV de primer grado añadido, 2 con BCRI y en el BAV completo infrahisiano), se logró insertar un electrodo definitivo en el haz de His. Se han obtenido umbrales de estimulación hisiana agudos entre 1,2 y 2,3 V, para 0,4 ms de




**Fig. 5.** Electrocardiograma de un marcapasos DDD y estimulación hisiana. El asterisco en la parte descendente del QRS muestra la estimulación de apoyo en ventrículo derecho.

**Fig. 6.** A: electrocardiograma con ritmo sinusal e intervalo PR de 250 ms con imagen de bloqueo completo de rama derecha (BCRD). B: el mismo electrocardiograma que en A con marcapasos DDD y estimulación secuencial en la aurícula y el haz de His; los primeros 2 QRS muestran captura del His y miocardio adyacente, «fusión» que «borra» el BCRD, estrecha el QRS y resincroniza al ventrículo derecho; los últimos 2 QRS muestran captura hisiana «pura», con corrección del bloqueo AV y aparición del BCRD. C: el mismo electrocardiograma que en B. Los primeros 2 QRS muestran captura hisiana; en adelante, ésta se pierde (véase el incremento de latencia de la espiga hisiana) y reaparece el bloqueo AV, con persistencia del BCRD.



**Fig. 7.** Electrocardiograma con bloqueo completo de rama izquierda (BCRI) en el que a partir del quinto QRS se ha activado un marcapasos DDD con estimulación en el haz de His que normaliza el complejo QRS, y hace desaparecer el BCRI.



duración. El tiempo de fijación del electrodo hisiano osciló entre 12 y 47 min.

## Seguimiento

Durante el tiempo de seguimiento, que oscila entre 2 y 12 meses, no se han producido dislocaciones de electrodos, aunque el umbral de estimulación hisiano ha subido en tres de ellos a 4; 4,5 y 4,5 V para 0,4 ms a los 7, 8 y 10 meses, respectivamente. No hemos tenido problemas por «sobresensado».

Los patrones de eco-Doppler no muestran cambios significativos con los previos al implante, salvo el pa-

ciente con miocardiopatía dilatada y BCRI, en el que se han normalizado los parámetros de asincronía intra-ventricular izquierda previos al implante. No han aparecido insuficiencias de válvulas AV.

## DISCUSIÓN

Se conoce desde hace tiempo<sup>3</sup> que la estimulación selectiva del haz de His puede hacer desaparecer los BCR, fenómeno explicado según la disociación longitudinal del haz de His. Esta teoría basada en los estudios anatómicos e histológicos de James y Sherf<sup>4</sup> mantiene que las fibras destinadas a las ramas derecha e

izquierda del sistema de conducción están dispuestas longitudinalmente y ya diferenciadas y separadas en el tronco de His, por lo que se facilita la conducción craneocaudal y se dificulta la excitación transversal entre los haces derecho e izquierdo (anisotropía), de forma que una lesión que sólo afecte a una parte del tronco hisiano puede causar trastornos electrocardiográficos típicos de los BCR. Esto ha sido corroborado por otros autores<sup>5-9</sup> y explica que la estimulación del His en la zona distal al lugar del bloqueo y un extrasístole hisiano con origen en esa zona pueden hacer desaparecer un BCR<sup>10</sup>.

El hecho de que en algunos casos, al estimular en His, no se obtenga un complejo QRS absolutamente normalizado y con clara latencia entre la espiga y el comienzo del QRS, que corresponde al tiempo de conducción His-Purkinje, se explica por la captura al mismo tiempo del miocardio adyacente al His, originándose 2 frentes despolarizantes, uno que captura al haz de His y que activa al ventrículo izquierdo vía rama izquierda, y otro que captura al miocardio de la zona hisiana y que despolariza vía miocardio al ventrículo derecho, «resincronizándolo» (fig. 6). Así, el QRS obtenido es una fusión de los 2 frentes de activación antes mencionados, que configuran un complejo QRS como si de un síndrome de preexcitación anteroseptal se tratara.

El hecho de que en ninguno de los casos con BCRD hayamos obtenido una desaparición de éste con normalización completa del complejo QRS y latencia espiga de estimulación en His a QRS se explica por el asentamiento del bloqueo en una zona periférica de la rama derecha, distal al tronco de His<sup>11</sup>.

En los casos de BCRI, la estimulación del haz de His logra un complejo QRS prácticamente normal, aunque la corta latencia espiga-QRS indica algún grado de captura miocárdica adyacente (fusión). En cualquier caso, al hacer desaparecer el BCRI, indica que éste se localiza en el tronco de His (es imposible «borrar» un BCRI estimulando en cualquier punto ventricular derecho), y que la estimulación se produce distal a la zona de bloqueo (fig. 3) de refractariedad intacta.

En el caso del bloqueo completo infrahisiano, que la estimulación del His provoque un QRS de morfología y duración prácticamente normales, pero con una mínima latencia, se explica por el mecanismo anterior y demuestra que el bloqueo troncular hisiano es proximal, y que la captura se produce distal a dicha zona, libre de refractariedad (fig. 2).

La resincronización intraventricular, obtenida al estimular el haz de His en el paciente con miocardiopatía dilatada y BCRI, se valida por la vuelta a la normalidad de los patrones electromecánicos, comprobados mediante la eco-Doppler.

Desconocemos si el incremento del umbral de estimulación hisiana con el tiempo se debe a microdesplazamiento, fibrosis u otro mecanismo.

## CONCLUSIONES

La estimulación permanente del haz de His es posible en la mayoría (71%) de los casos de bloqueos infrahisianos y puede ser intentada cuando se demuestre desaparición de los trastornos de conducción mediante estimulación previa del haz de His (el 63% de las veces en nuestra serie).

Creemos que perseguir este sitio de estimulación, con el fin de lograr una contracción miocárdica lo más fisiológica posible, justifica los inconvenientes. La incógnita respecto a la progresión de los trastornos de conducción, la propia estabilidad del electrodo y el desconocimiento en la evolución del umbral de estimulación obligan por ahora a asegurar la captura ventricular con electrodo de apoyo en el ventrículo derecho.

Se corrobora la veracidad de la teoría de disociación longitudinal del tronco hisiano, que explica los hallazgos aquí descritos.

## BIBLIOGRAFÍA

1. Deshmukh P, Casavant DA, Romanyshyn M, Anderson K. Permanent, direct His-bundle pacing. A novel approach to cardiac pacing in patients with normal His-Purkinje activation. *Circulation*. 2000;101:869-77.
2. Moriña Vázquez P, Barba Pichardo R, Venegas Gamero J, Álvarez Saiz A, Moreno Lozano V, Fernández Gómez JM, et al. Estimulación permanente del haz de His tras ablación mediante radiofrecuencia del nodo auriculoventricular en pacientes con trastorno de la conducción suprahisiano. *Rev Esp Cardiol*. 2001;54:1385-93.
3. El-Sherif N, Amat Y, León F, Schonfield C, Scherlag BJ, Rosen K, et al. Normalization of bundle branch patterns by distal His bundle pacing. Clinical and experimental evidence of longitudinal dissociation in the pathologic His bundle. *Circulation*. 1978;57:472-83.
4. James TN, Sherf L. Fine structure of the His bundle. *Circulation*. 1971;44:9-28.
5. Narula OS. Longitudinal dissociation in the His bundle; Bundle branch block due to asynchronous conduction within the His bundle in man. *Circulation*. 1977;56:996-1006.
6. Han J, Fabregas RA. Can His bundle lesions produce the electrocardiographic pattern of bundle branch block? *J Electrocardiol*. 1977;10:205-6.
7. Narula OS. The manifestation of bundle branch block due to lesion within his bundle. A dilemma in electrocardiographic interpretations. *Chest*. 1978;78:312-4.
8. Alboni P, Pedroni P, Malacarne C, Masoni A. The bundle branch block anatomically located in His Bundle. *G Ital Cardiol*. 1980;10:1583-7.
9. Sánchez-Quintana D, Yen Ho S. Anatomía de los nodos cardiacos y del sistema de conducción específico auriculoventricular. *Rev Esp Cardiol*. 2003;56:1085-92.
10. Almanza Ceballos A, Molinero Somolinos F, Rubio Sanz R, Desroches W. Longitudinal dissociation in the His bundle of His and infra-His block. *Arch Inst Cardiol Mex*. 1982;52:483-6.
11. Horowitz LN, Alexander JA, Edmunds Jr. Postoperative right bundle branch block: identification of three levels of block. *Circulation*. 1980;62:319-2.