

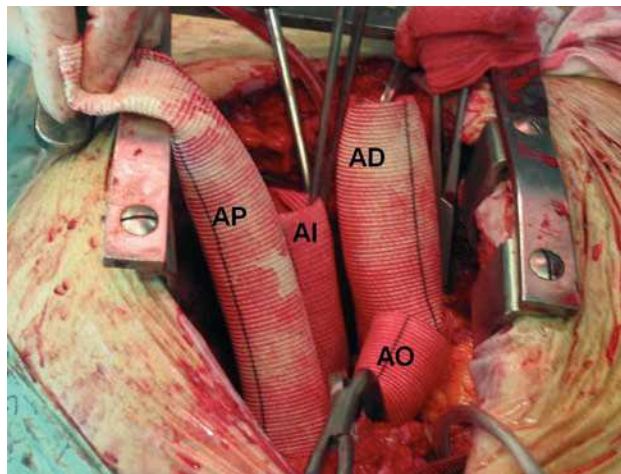Fig. 1.

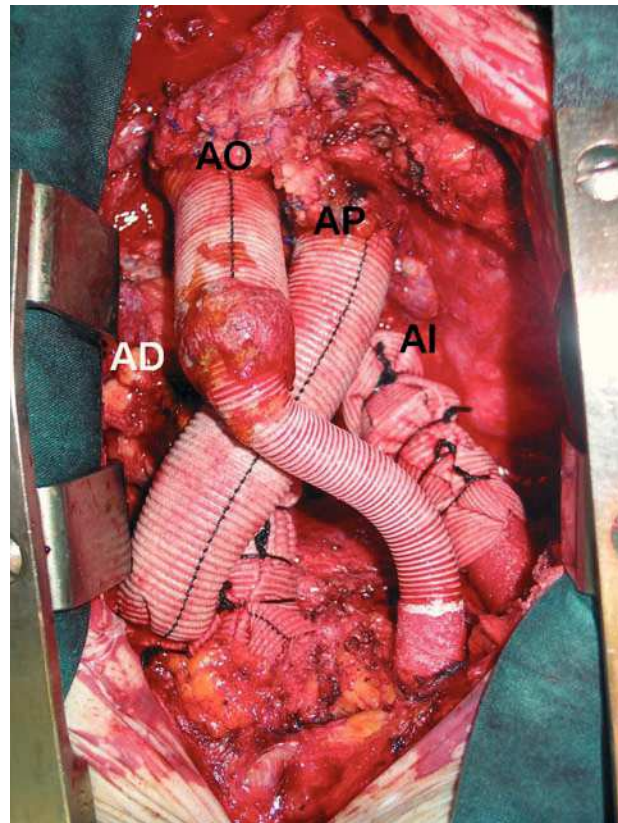


Fig. 2.

## Asistencia biventricular con cardiectomía

Varón de 69 años, con antecedente de valvulopatía aórtica, en el que se realizó una sustitución valvular aórtica en 1996. Fue reintervenido en 5 ocasiones por disfunción protésica, fuga paravalvular y taponamiento. Se llevó a cabo una toracotomía en ambos hemitórax por hemotórax e infección (con pleurodesis en uno de ellos). Fue remitido para trasplante cardiaco por la persistencia de una fuga paravalvular, con insuficiencia aórtica y pericarditis constrictiva con repetidos ingresos por insuficiencia cardiaca. En el momento de su ingreso se encontraba en grado funcional IV de la New York Heart Association. Presentaba, además, un pseudoaneurisma de aorta ascendente, entre ésta y la arteria pulmonar. Debido a que la válvula aórtica era incompetente, así como a la presencia de un pseudoaneurisma en la aorta ascendente, que no se contaba con un corazón artificial total y que se advertía que la cardiectomía sería extremadamente compleja, con un alto riesgo de perder

el injerto por isquemia prolongada, se decidió realizar el trasplante en dos tiempos: cardiectomía e instalación de asistencia biventricular en una primera etapa, y trasplante en una segunda.

En las imágenes se aprecia el resultado de la cardiectomía, en la que se resecaron ambos ventrículos y se dejaron los remanentes auriculares. La figura 1 muestra los injertos ya anastomosados a la aurícula derecha (AD) e izquierda (AI), la arteria pulmonar (AP) y la aorta (AO). En la figura 2 se aprecian los injertos ya en posición definitiva y conectados a los dispositivos LVAD Thoratec®.

A los 34 días de estar en asistencia ventricular, se realizó un trasplante cardiaco ortotópico. El paciente falleció posteriormente por fallo primario del injerto.

Matías Ubilla, Stefano Mastrobuoni  
y Gregorio Rábago

Departamento de Cirugía Cardiovascular. Clínica Universitaria de Navarra. Pamplona. Navarra. España.