

## Imagen en cardiología

# Catéter de angiografía atrapado en una prótesis mitral

## Angiographic Catheter Entrapped in a Mitral Valve Prosthesis



Alejandro Martín-Trenor<sup>a,\*</sup> y Eduardo Alegría-Ezquerro<sup>b</sup>

<sup>a</sup> Departamento de Cardiología y Cirugía Cardíaca, Clínica Universidad de Navarra, Pamplona, Navarra, España

<sup>b</sup> Departamento de Cardiología, Policlínica Guipuzkoa, San Sebastián, Guipúzcoa, España

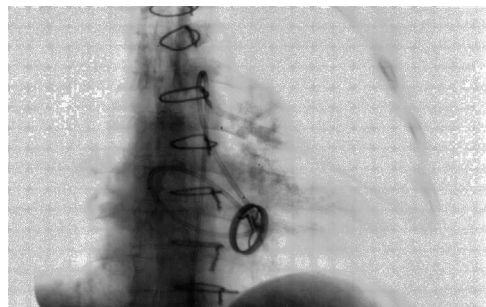


Figura 1.

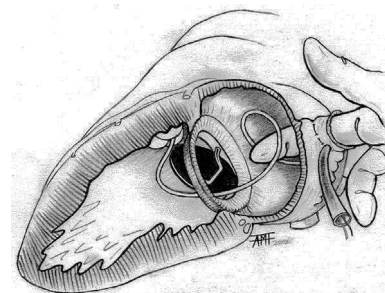


Figura 2.

Paciente con una prótesis mitral Björk-Shiley. Durante un estudio hemodinámico, el catéter de angiografía introducido en el ventrículo izquierdo pasó inadvertidamente a la aurícula a través del orificio menor de la prótesis, lo que inmovilizaba el disco (figura 1). Al querer retirarlo, se advirtió resistencia. Los intentos para extraerlo fueron inútiles. Era posible reintroducirlo formando un bucle en la aurícula, pero al traccionarlo volvía a quedar atrapado. El paciente sufrió edema agudo de pulmón y *shock*. Se le intubó y trasladó al quirófano.

Al comprobar en el historial que no se ligó la orejuela izquierda, decidimos hacer una toracotomía izquierda pensando en un abordaje rápido y en la posibilidad de extraer el catéter sin extracorpórea. Controlada la orejuela con un torniquete, el cirujano introdujo el dedo índice en la aurícula para enganchar el catéter y extraerlo retrógradamente una vez cortada la conexión Luer distal (figura 2). La situación circulatoria se normalizó, y el postoperatorio fue bueno. En las revisiones posteriores, el funcionamiento de la prótesis fue normal.

La retención del catéter se produjo al pasarlo por el orificio menor de la prótesis (retrógradamente) e intentar retirarlo en el sentido anterógrado. La sonda quedó atrapada entre el disco y el anillo por un mecanismo de «puerta de trampa». El atrapamiento aumentaba con la tracción y cedía al reintroducirla; por este motivo fue fácil extraerla desde la aurícula abriendo el mecanismo de «puerta de trampa» en el sentido correcto.

Esta complicación es mortal si no se resuelve en minutos, puede ocurrir con cualquier prótesis monodisco tanto en posición mitral como aórtica.

\* Autor para correspondencia:

Correo electrónico: [amtrenor@gmail.com](mailto:amtrenor@gmail.com) (A. Martín-Trenor).

On-line el 17 de mayo de 2014

Full English text available from: [www.revespcardiol.org/en](http://www.revespcardiol.org/en)