

## Imagen en cardiología

# Disección coronaria espontánea tratada con armazones bioabsorbibles



## A Spontaneous Coronary Dissection Successfully Treated With Bioabsorbable Scaffolds

M. Rosario Ortas-Nadal\*, Isaac Pascual y Cristina Moreno-Ambroj

Unidad de Hemodinámica y Cardiología Intervencionista, Servicio de Cardiología, Hospital Universitario Arnau de Vilanova, Lérida, España

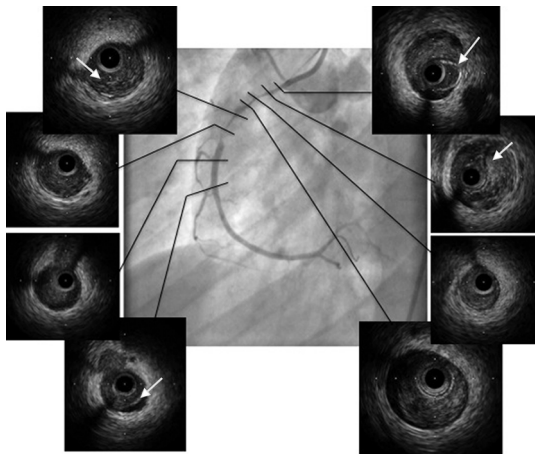


Figura 1.

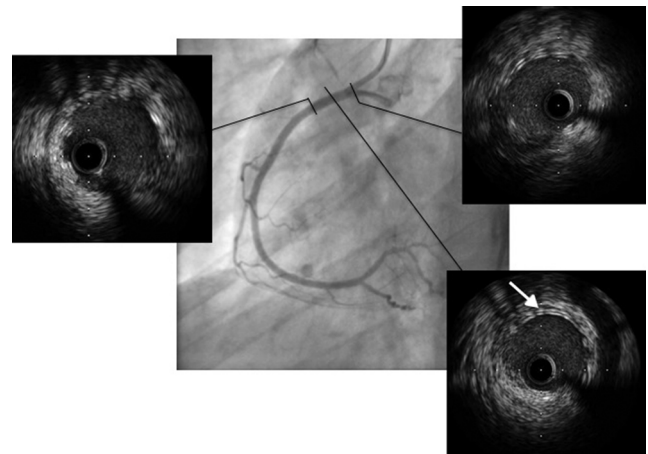


Figura 2.

Mujer de 36 años, sin antecedentes de interés, que ingresó por infarto sin elevación del ST. La coronariografía preferente mostró enfermedad larga y suboclusiva de la coronaria derecha proximomedial que afectaba al flujo distal (TIMI 2) (figura 1). La imagen angiográfica indicaba afección aterosclerótica, pero la ecocardiografía intravascular identificó un gran hematoma intramural con despegamiento de la íntima, que confirmó el diagnóstico de disección espontánea (figura 1, flechas). Se implantaron dos armazones bioabsorbibles en tándem de  $3 \times 28$  y  $3,5 \times 28$  mm (desfase de diámetros, 0,5 mm), con solapamiento sin complicaciones. El resultado angiográfico fue bueno, confirmado con ecocardiografía intravascular (figura 2).

La disección coronaria espontánea es una causa de síndrome coronario agudo, con escasa incidencia pero alta mortalidad, que aparece preferentemente en mujeres jóvenes, en ocasiones relacionado con diferentes contextos clínicos como son el embarazo o la toma de anticonceptivos orales. La confirmación diagnóstica por ecocardiografía intravascular es un buen complemento a la coronariografía.

El tratamiento de esta afección endovascular es controvertido, y se basa en una estrategia conservadora y revascularización coronaria (percutánea y/o quirúrgica) solo ante la persistencia de síntomas y perfusión distal del vaso afectada.

El uso de los nuevos armazones bioabsorbibles en este contexto podría ser una buena opción terapéutica para pacientes jóvenes como el caso que exponemos, sin enfermedad aterosclerótica subyacente, que podría permitir la recuperación completa funcional del vaso tratado en un futuro.

La revisión de la arteria tratada pasados 2 años y el tiempo de absorción de los armazones podrían completar la información reportada en este caso.

\* Autor para correspondencia:  
Correo electrónico: [charortasnadal@gmail.com](mailto:charortasnadal@gmail.com) (M.R. Ortas-Nadal).  
On-line el 2 de marzo de 2015

Full English text available from: [www.revespcardiol.org/en](http://www.revespcardiol.org/en)