

## Imagen en cardiología

# Implante transapical sin bomba de neo cuerdas tras recurrencia de regurgitación mitral



## Transapical Off-pump Neochord Implantation for Mitral Regurgitation Recurrence

Andrea Colli\*, Laura Besola y Gino Gerosa

Department of Cardiac, Thoracic and Vascular Sciences, University of Padua, Padua, Italia



Figura 1.

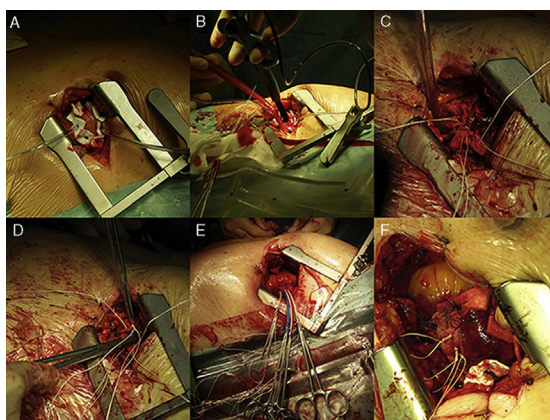


Figura 2.

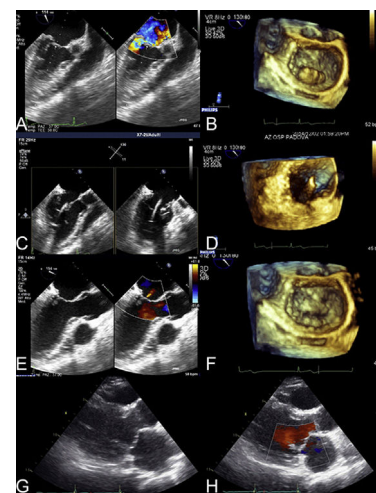


Figura 3.

Recientemente se ha propuesto la reparación transapical sin bomba de la válvula mitral con implante de neo cuerdas (TOP-MINI) mediante el empleo del dispositivo NeoChord DS-1000 (NeoChord, Eden Prairie, Estados Unidos, [figura 1](#)), con el objeto de corregir la insuficiencia mitral degenerativa. La intervención quirúrgica, que se muestra paso a paso en la [figura 2](#), se realiza bajo guía de ecocardiografía transesofágica bidimensional y tridimensional.

Presentamos la primera intervención TOP-MINI en un paciente sintomático, de 58 años de edad, que presentaba una reaparición de una insuficiencia mitral grave 4 años después de la reparación convencional de la válvula mitral con banda de anuloplastia e implante de dos neo cuerdas para tratar un *flail* del segmento P2 ([figuras 3A y 3B](#), y [vídeos 1 y 2 del material suplementario](#)). El paciente fue incluido en el registro prospectivo de nuestro centro, aprobado por el comité de ética local, y firmó el consentimiento informado.

Se llevó a cabo con éxito una intervención TOP-MINI con el implante de cinco neo cuerdas en la valva mitral posterior ([figuras 3C-3F](#), y [vídeos 3 y 4 del material suplementario](#)). Se dio de alta al paciente para traslado a su domicilio tras un periodo posoperatorio de 5 días.

A los 6 meses, el paciente estaba asintomático y la ecocardiografía transtorácica mostró una ausencia de insuficiencia mitral residual ([figuras 3G y 3H](#), y [vídeos 5 y 6 del material suplementario](#)).

La intervención TOP-MINI ha sido autorizada en Europa para pacientes con valvulopatía mitral degenerativa, con independencia de su perfil de riesgo. Propusimos esta opción terapéutica porque, en nuestra experiencia, se asocia a unas tasas de complicaciones extremadamente bajas y a unos altos porcentajes de éxito en los pacientes con una afección de la valva mitral posterior limitada al segmento P2. En este caso concreto, la presencia de una banda de anuloplastia implantada anteriormente aportó también un respaldo adicional a la reparación, al reducir la tensión ejercida sobre la valva reparada y posiblemente aumentar su durabilidad.

### CONFLICTO DE INTERESES

A. Colli, L. Besola y G. Gerosa han recibido subvenciones para viajes de NeoChord Inc.

### MATERIAL SUPLEMENTARIO



Se puede consultar material suplementario a este artículo en su versión electrónica disponible en [doi:10.1016/j.recesp.2015.09.025](https://doi.org/10.1016/j.recesp.2015.09.025).

\* Autor para correspondencia:  
Correo electrónico: [colli.andrea.bcn@gmail.com](mailto:colli.andrea.bcn@gmail.com) (A. Colli).  
On-line el 28 de diciembre de 2015

Full English text available from: [www.revespcardiol.org/en](http://www.revespcardiol.org/en)