

Artículo original

# El volumen extracelular detecta la amiloidosis cardiaca y está correlacionado con el deterioro neurológico en la amiloidosis familiar relacionada con la transtiretina



María Gallego-Delgado<sup>a,◇</sup>, Esther González-López<sup>a,b,◇</sup>, Francisco Muñoz-Beamud<sup>c</sup>, Juan Buades<sup>d</sup>, Lucía Galán<sup>e</sup>, José Luis Muñoz-Blanco<sup>f</sup>, Javier Sánchez-González<sup>g,h</sup>, Borja Ibáñez<sup>h</sup>, Jesús G. Mirelis<sup>a,h</sup> y Pablo García-Pavía<sup>a,b,\*</sup>

<sup>a</sup>Servicio de Cardiología, Hospital Universitario Puerta de Hierro, Majadahonda, Madrid, España

<sup>b</sup>Área de Fisiopatología del Miocardio, Centro Nacional de Investigaciones Cardiovasculares (CNIC), Madrid, España

<sup>c</sup>Servicio de Medicina Interna, Hospital Juan Ramón Jiménez, Huelva, España

<sup>d</sup>Servicio de Medicina Interna, Hospital Son Llàtzer, Palma de Mallorca, España

<sup>e</sup>Servicio de Neurología, Hospital Clínico San Carlos, Madrid, España

<sup>f</sup>Servicio de Neurología, Hospital General Gregorio Marañón, Madrid, España

<sup>g</sup>PhilipsHealthcare Iberia, Madrid, España

<sup>h</sup>Unidad de Imagen Cardíaca Avanzada, Centro Nacional de Investigaciones Cardiovasculares (CNIC), Madrid, España

## Historia del artículo:

Recibido el 15 de enero de 2016

Aceptado el 22 de febrero de 2016

On-line el 10 de junio de 2016

## Palabras clave:

Amiloide

Transtiretina

Resonancia magnética cardiaca

Volumen cardiaco extracelular

Mapeo T<sub>1</sub>

## RESUMEN

**Introducción y objetivos:** La afección cardiaca determina el pronóstico y las opciones de tratamiento en la amiloidosis familiar relacionada con la transtiretina. Las técnicas de mapeo T<sub>1</sub> de resonancia magnética cardiaca son útiles para determinar el volumen extracelular miocárdico. En este estudio se planteó la hipótesis de que el volumen extracelular miocárdico permite la identificación de la amiloidosis cardiaca y está correlacionado con el grado de deterioro neurológico en la amiloidosis familiar relacionada con la transtiretina.

**Métodos:** A un total de 31 pacientes con amiloidosis familiar relacionada con la transtiretina (19 varones; media de edad, 49 ± 12 años; 26 pacientes con la mutación Val30Met), se les realizaron estudios de mapeo T<sub>1</sub> con resonancia magnética cardiaca y una evaluación neurológica con la *Neuropathy Impairment Score of the Lower Limb*, el cuestionario *Norfolk Quality of Life* y el índice de Karnofsky.

**Resultados:** Cinco pacientes tenían amiloidosis cardiaca (en todos los casos, confirmada mediante gammagrafía con <sup>99m</sup>Tc-DPD). El valor medio del volumen extracelular estaba aumentado en los pacientes con amiloidosis cardiaca (0,490 ± 0,131 frente a 0,289 ± 0,035; p = 0,026). El volumen extracelular mostró correlación con la edad (R = 0,467; p = 0,008), fracción aminoterminal del péptido natriurético tipo B (R<sub>s</sub> = 0,846; p < 0,001), el grosor máximo de la pared (R = 0,621; p < 0,001), el índice de masa ventricular izquierda (R = 0,685; p < 0,001), la fracción de eyección del ventrículo izquierdo (R = -0,378; p = 0,036), la puntuación de la *Neuropathy Impairment Score of the Lower Limb* (R<sub>s</sub> = 0,604; p < 0,001), el cuestionario *Norfolk Quality of Life* (R<sub>s</sub> = 0,529; p = 0,003) y el índice de Karnofsky (R<sub>s</sub> = -0,517; p = 0,004). Se consideró que un valor de corte del volumen extracelular de 0,357 es diagnóstico de amiloidosis cardiaca con sensibilidad y especificidad del 100% (p < 0,001). El volumen extracelular y la fracción aminoterminal del péptido natriurético tipo B son los únicos parámetros cardiacos que mostraron correlación significativa con las puntuaciones neurológicas.

**Conclusiones:** La cuantificación del volumen extracelular permite la identificación de la amiloidosis cardiaca y está correlacionada con el grado de deterioro neurológico en la amiloidosis familiar relacionada con la transtiretina. Esta técnica no invasiva puede ser un instrumento útil para el diagnóstico precoz de amiloidosis cardiaca y el seguimiento de la afección cardiaca y extracardiaca.

© 2016 Sociedad Española de Cardiología. Publicado por Elsevier España, S.L.U. Todos los derechos reservados.

## VÉASE CONTENIDO RELACIONADO:

<http://dx.doi.org/10.1016/j.recesp.2016.05.014>, Rev Esp Cardiol. 2016;69:888-9.

\* Autor para correspondencia: Servicio de Cardiología, Hospital Universitario Puerta de Hierro, Manuel de Falla 2, 28222 Majadahonda, Madrid, España.

Correos electrónicos: [JESUS.GMIRELIS@telefonica.net](mailto:JESUS.GMIRELIS@telefonica.net); [pablogpavia@yahoo.es](mailto:pablogpavia@yahoo.es) (P. García-Pavía).

◇ M. Gallego-Delgado y E. González-López contribuyeron por igual a este trabajo.

<http://dx.doi.org/10.1016/j.recesp.2016.02.032>

0300-8932/© 2016 Sociedad Española de Cardiología. Publicado por Elsevier España, S.L.U. Todos los derechos reservados.

## Extracellular Volume Detects Amyloidotic Cardiomyopathy and Correlates With Neurological Impairment in Transthyretin-familial Amyloidosis

### ABSTRACT

#### Keywords:

Amyloid  
Transthyretin  
Cardiac magnetic resonance  
Extracellular cardiac volume  
T<sub>1</sub>-mapping

**Introduction and objectives:** Cardiac involvement determines prognosis and treatment options in transthyretin-familial amyloidosis. Cardiac magnetic resonance T<sub>1</sub> mapping techniques are useful to assess myocardial extracellular volume. This study hypothesized that myocardial extracellular volume allows identification of amyloidotic cardiomyopathy and correlates with the degree of neurological impairment in transthyretin-familial amyloidosis.

**Methods:** A total of 31 transthyretin-familial amyloidosis patients (19 mean age, 49 ± 12 years; 26 with the Val30Met mutation) underwent a T<sub>1</sub> mapping cardiac magnetic resonance study and a neurological evaluation with Neuropathy Impairment Score of the Lower Limb score, Norfolk Quality of Life questionnaire, and Karnofsky index.

**Results:** Five patients had cardiac amyloidosis (all confirmed by <sup>99m</sup>Tc-DPD scintigraphy). Mean extracellular volume was increased in patients with cardiac amyloidosis (0.490 ± 0.131 vs 0.289 ± 0.035; *P* = .026). Extracellular volume correlated with age (*R* = 0.467; *P* = .008), N-terminal pro-B-type natriuretic peptide (*R*<sub>s</sub> = 0.846; *P* < .001), maximum wall thickness (*R* = 0.621; *P* < .001), left ventricular mass index (*R* = 0.685; *P* < .001), left ventricular ejection fraction (*R* = -0.378; *P* = .036), Neuropathy Impairment Score of the Lower Limb (*R*<sub>s</sub> = 0.604; *P* = .001), Norfolk Quality of Life questionnaire (*R*<sub>s</sub> = 0.529; *P* = .003) and Karnofsky index (*R*<sub>s</sub> = -0.517; *P* = .004). A cutoff value of extracellular volume of 0.357 was diagnostic of cardiac amyloidosis with 100% sensitivity and specificity (*P* < .001). Extracellular volume and N-terminal pro-B-type natriuretic peptide were the only cardiac parameters that significantly correlated with neurologic scores.

**Conclusions:** Extracellular volume quantification allows identification of cardiac amyloidosis and correlates with the degree of neurological impairment in transthyretin-familial amyloidosis. This noninvasive technique could be a useful tool for early diagnosis of cardiac amyloidosis and to track cardiac and extracardiac amyloid disease.

Full English text available from: [www.revespcardiol.org/en](http://www.revespcardiol.org/en)

© 2016 Sociedad Española de Cardiología. Published by Elsevier España, S.L.U. All rights reserved.

### Abreviaturas

AC: amiloidosis cardiaca  
PAF: polineuropatía amiloide familiar  
RMC: resonancia magnética cardiaca  
TTR: transtiretina  
VEC: volumen extracelular

### INTRODUCCIÓN

La amiloidosis familiar relacionada con la transtiretina (TTR), también denominada polineuropatía amiloide familiar (PAF-TTR), es un trastorno hereditario autosómico dominante causado por mutaciones del gen de la TTR<sup>1</sup>.

En dicho trastorno, la proteína TTR mutada precipita y forma depósitos extracelulares de amiloide, principalmente en los nervios periféricos y el corazón<sup>1,2</sup>. Aunque generalmente el deterioro neurológico es lo que produce las manifestaciones clínicas predominantes, la afección cardiaca con frecuencia es lo que determina el pronóstico<sup>2-4</sup>.

Los tratamientos existentes para la PAF-TTR incluyen el trasplante de hígado<sup>5</sup> y el fármaco estabilizante de la TTR tafamidis<sup>6</sup>. Están en estudio otros varios compuestos, con resultados iniciales prometedores<sup>7</sup>. Actualmente se recomienda iniciar el tratamiento farmacológico o indicar el trasplante de hígado cuando se identifiquen los primeros signos y síntomas de deterioro neurológico<sup>8,9</sup>.

Lamentablemente, cuando aparecen los primeros síntomas, los depósitos de amiloide pueden ser ya lo suficientemente significativos para comprometer el curso clínico posterior del paciente. Por lo tanto, se necesitan métodos que permitan detectar precozmente los depósitos de amiloide. Además, sería deseable disponer de un método que cuantificara la cantidad de amiloide presente en los tejidos con el paso del tiempo, con objeto

de realizar un seguimiento de la respuesta al tratamiento y establecer un valor umbral para iniciar el tratamiento<sup>2</sup>.

La amiloidosis cardiaca (AC) es una de las principales causas de muerte de los pacientes con PAF-TTR<sup>2,3,5</sup>, y en un importante número de pacientes con PAF-TTR hay una afección cardiaca infradiagnosticada<sup>2,10</sup>.

El diagnóstico definitivo de AC requiere evidencia histológica de depósitos de amiloide<sup>2-4</sup>; sin embargo, la biopsia endomiocárdica tiene riesgos asociados y a menudo se prefiere un método diagnóstico no invasivo basado en técnicas de diagnóstico por imagen. En los pacientes con PAF-TTR confirmada genéticamente, se acepta la presencia de AC en casos de aumento inexplicado del grosor o la masa ventricular y signos típicos de AC en la gammagrafía con <sup>99m</sup>Tc-DPD o en la resonancia magnética cardiaca (RMC)<sup>2,8,11</sup>.

Las técnicas de mapeo T<sub>1</sub> en la RMC permiten obtener, mediante una sencilla ecuación, una estimación del volumen cardiaco ocupado por componentes extracelulares<sup>12,13</sup>. Dado que los depósitos de amiloide asociados a la TTR son extracelulares, el valor del volumen extracelular cardiaco (VEC) refleja la cantidad de depósito de amiloide TTR existente en el miocardio y podría ser un instrumento útil para diagnosticar AC y dar seguimiento a su progresión<sup>13,14</sup>. Además, el VEC cardiaco puede reflejar la cantidad de depósito de amiloide presente en otros tejidos.

Este estudio tuvo un doble objetivo: determinar si el aumento del VEC permite la identificación de AC en los pacientes con PAF-TTR y explorar la posibilidad de que el VEC cardiaco esté correlacionado con el grado de deterioro neurológico causado por los depósitos extracardiacos de amiloide TTR.

### MÉTODOS

#### Población en estudio

Tras la autorización del comité ético de investigación, en cinco centros de España se incluyó a 31 pacientes con PAF-TTR demostrada genéticamente (19 varones; media de edad,

49 ± 12 años) que se encontraban en diferentes estadios de la enfermedad. Todos los participantes dieron su consentimiento informado por escrito y fueron examinados mediante RMC.

Los criterios de inclusión exigían una tasa de filtrado glomerular > 30 ml/min/1,72 m<sup>2</sup> y que no hubiera otras contraindicaciones para el uso de RMC (p. ej., dispositivos cardiacos).

Los criterios de exclusión fueron las contraindicaciones formales para la RMC y el infarto de miocardio previo.

### Evaluación clínica

Se realizó una historia clínica y una exploración física detallada a todos los pacientes y se obtuvo una muestra de sangre antes del examen de RMC. Se determinaron los valores de creatinina, albúmina, hematocrito y fracción aminoterminal del propéptido natriurético tipo B (NT-proBNP). Se investigó asimismo la respuesta ortostática mediante el examen del cambio de presión arterial al pasar de decúbito a bipedestación<sup>15</sup>.

Un médico adecuadamente capacitado realizó ese mismo día la evaluación neurológica, que incluyó las siguientes pruebas: la escala *Neuropathy Impairment Score-Lower Limbs* (NIS-LL), el *Norfolk Quality of Life Diabetic Neuropathy Questionnaire* (Norfolk QOL-DN) y el índice de Karnofsky. Estas escalas se eligieron por su bajo grado de complejidad y por su uso previo en ensayos con fármacos para la PAF-TTR<sup>6,7</sup>. Aplicó las escalas siempre el mismo médico para reducir la variabilidad. La NIS-LL (0 a 88) es la suma de puntuaciones de las funciones motora, refleja y sensitiva (táctil, vibratoria, posicional y a la punción del primer dedo) en las extremidades inferiores (que son las que primero se ven afectadas en la PAF-TTR)<sup>16</sup>. Un paciente sin anomalías neurológicas tendría una puntuación de 0. La escala Norfolk QOL-DN es un cuestionario de 35 ítems (47 ítems en la versión en español), organizada temáticamente en cinco dominios: función física/neuropatía de fibras grandes, actividades de la vida diaria, síntomas, neuropatía de fibras pequeñas y neuropatía del sistema autónomo<sup>17</sup>. La puntuación total de calidad de vida es la suma de todos los dominios y puede tener valores entre 0 (la mejor calidad de vida) y 138 (la peor calidad de vida posible). El estado funcional de Karnofsky refleja el estado de salud general del paciente (valores de 100 a 0)<sup>18</sup>. En 2 pacientes no se llevó a cabo la evaluación neurológica debido a la coexistencia de otros trastornos que afectaban a las extremidades inferiores (poliomielitis y espondiloartritis con radiculopatía). No se incluyó a estos 2 pacientes en el análisis estadístico de la correlación neurológica con el VEC ni en la división en subgrupos clínicos. Sin embargo, sí se los incluyó en el análisis de los parámetros cardiacos, y ninguno de ellos presentaba AC.

El resultado positivo en cuanto a afección cardiaca se basó en lo observado en la gammagrafía con <sup>99m</sup>Tc-DPD y en la RMC. La miocardiopatía amiloidótica se definió por la presencia de una captación biventricular intensa del trazador (grado 2 o 3 según lo definido por Perugini et al)<sup>19</sup> en los pacientes examinados mediante gammagrafía con <sup>99m</sup>Tc-DPD (22 participantes). También se consideró presencia de AC que la RMC mostrara hipertrofia ventricular izquierda (HVI) (> 12 mm en ausencia de hipertensión arterial o valvulopatías) y, además, un rápido aclaramiento del gadolinio/realce tardío de gadolinio (RTG), típico de la amiloidosis, y una amiloidosis extracardiaca demostrada mediante biopsia<sup>2-4,11,20</sup>. No se realizó gammagrafía a 9 pacientes debido a que la técnica no estaba disponible en los centros que remitieron al paciente. En estos casos, solo se tuvieron en cuenta los datos de la RMC para definir la AC (figura 1). Para el análisis estadístico, se dividió a los pacientes incluidos en tres grupos según su estado clínico: portador de mutación asintomático (n = 5), deterioro neurológico sin AC (n = 19) y con AC (n = 5). Todos los pacientes con AC presentaban también deterioro neurológico.

### Protocolo de resonancia magnética cardiaca

Se realizó a todos los participantes un examen de RMC estándar con un escáner clínico de 3 T (Achieva, Philips Healthcare; Best, Países Bajos). Se realizaron secuencias de cine y de RTG convencionales<sup>21</sup>. Antes de administrar el contraste, se realizó la adquisición de las secuencias de mapeo T<sub>1</sub> de *Modified Look-Locker Inversion Recovery* (MOLLI) en proyección de eje corto a nivel basal y a nivel medio de la cavidad (2 cortes) y de cuatro cámaras (1 corte). Se administró un bolo de 0,1 mmol/kg de contraste de gadolinio (gadopentatodimeglumina, Magnevist, Bayer; Berlín, Alemania) y se adquirieron las imágenes de RTG estándares 15 min después. A continuación se administró gadolinio DTPA mediante un sistema de infusión a una velocidad de 0,00115 mmol/kg/min durante como mínimo 20 min, hasta alcanzar un equilibrio del contraste entre sangre y miocardio. Después de completar la infusión continua, se llevó a cabo una nueva adquisición de mapas T<sub>1</sub> tipo MOLLI, que permitió determinar el cambio de los tiempos T<sub>1</sub> antes y después de alcanzar un estado de equilibrio, según lo publicado previamente<sup>12</sup>.

Todas las imágenes de RMC y los mapas se analizaron *offline* en una estación de trabajo Philips (Philips; Best, Países Bajos).

### Cálculo del volumen extracelular

Se generaron los mapas T<sub>1</sub> mediante ajuste no lineal de la intensidad de señal al modelo previamente propuesto<sup>22</sup>. El valor de

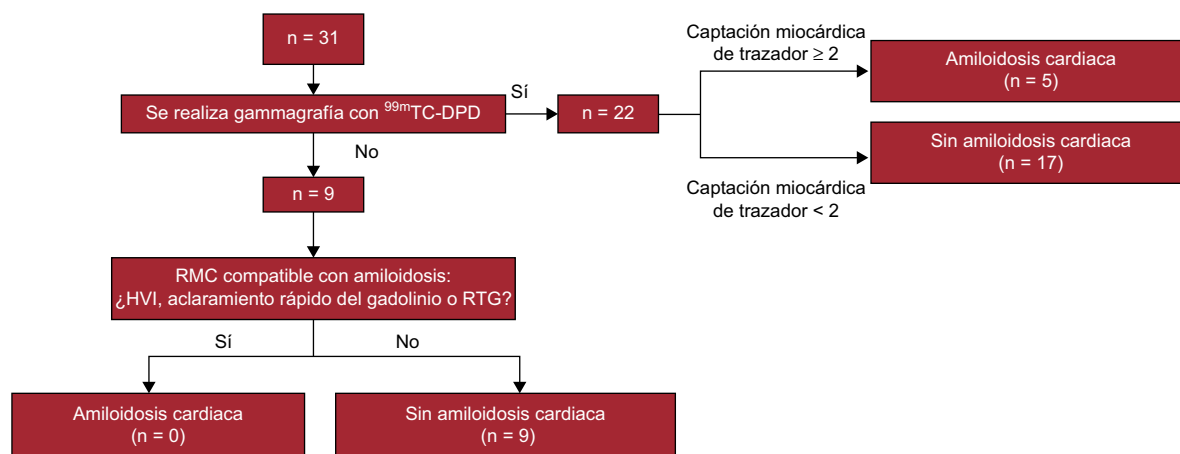
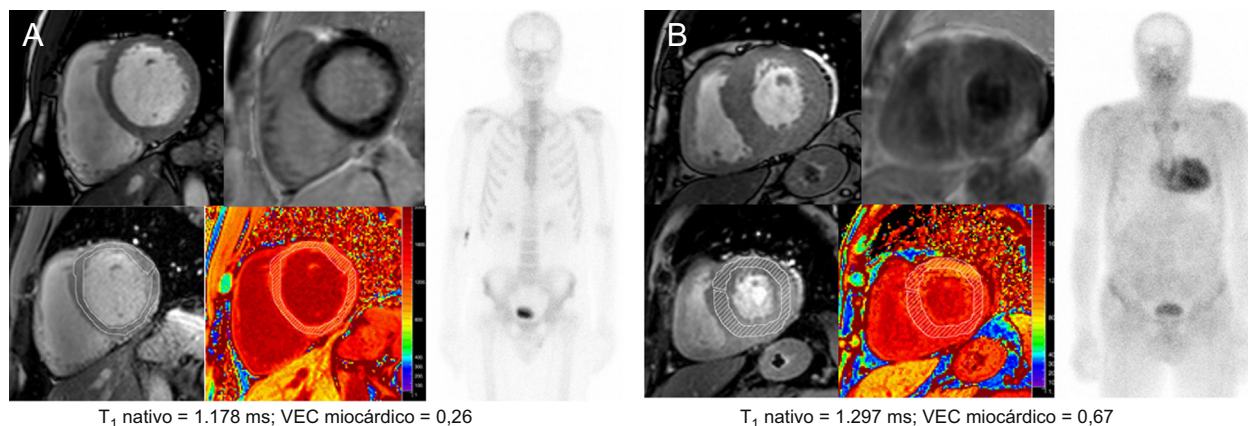


Figura 1. Diagrama de flujo del diagnóstico de amiloidosis cardiaca. HVI: hipertrofia ventricular izquierda; RMC: resonancia magnética cardiaca; RTG: realce tardío de gadolinio.



**Figura 2.** Resultados de la RMC cardiaca y la angiografía en un portador de mutación asintomático (A) y un paciente con amiloidosis cardiaca (B). Imágenes de RMC correspondientes a cine de eje corto, RTG (arriba) y mapeo  $T_1$  (abajo). RMC: resonancia magnética cardiaca; RTG: realce tardío de gadolinio; VEC: volumen extracelular. Esta figura se muestra a todo color solo en la versión electrónica del artículo.

$T_1$  fue la media de las determinaciones completas de  $T_1$  obtenidas en las proyecciones de eje corto a nivel basal y medio del ventrículo (región de interés [ROI] completa del miocardio). Se excluyeron automáticamente los valores extremos  $\pm 2$  desviaciones estándar de la media del valor de  $T_1$  de una ROI situada en el tabique. El volumen extracelular cardiaco se calculó según un método descrito con anterioridad<sup>12</sup>.

En la **figura 2** se presentan algunos ejemplos de valores de VEC de un portador de mutación asintomático y un paciente con AC.

### Análisis estadístico

Los datos cualitativos se expresan como porcentajes y se compararon mediante prueba exacta de Fisher. Las variables con distribución normal se expresan como media  $\pm$  desviación estándar, mientras que las variables de distribución no normal se expresan como mediana [intervalo intercuartílico]. Para el análisis estadístico, se utilizó la prueba de la *t* de Student y la prueba no paramétrica de Mann-Whitney en las comparaciones de dos grupos.

La correlación entre las variables se evaluó con el coeficiente de Pearson (*R*) o la rho de Spearman ( $R_s$ ). Se utilizó un ANOVA (análisis de la varianza) de una vía o un análisis de Kruskal-Wallis para evaluar la correlación de las variables continuas con el estado clínico. La significación estadística se definió por un valor de  $p < 0,05$ . Todo el análisis se llevó a cabo empleando el programa estadístico SPSS, versión 20.0.0 (IBM Corp.; Armonk, Nueva York, Estados Unidos).

### RESULTADOS

Se incluyó en el estudio a 31 pacientes, con una media de edad de  $49 \pm 12$  (intervalo, 34-71) años (19 varones [61%]), con una PAF-TTR diagnosticada genéticamente. La mutación más frecuente fue Val30Met ( $n = 26$  [84%]). Otras mutaciones identificadas fueron delV122 ( $n = 3$  [10%]), Glu89Gln ( $n = 1$  [3%]) y Glu89Lys ( $n = 1$  [3%]). En total, 21 pacientes (68%) procedían de las dos regiones de España con PAF-TTR por Val30Met endémica: Huelva ( $n = 14$ ) y Mallorca ( $n = 7$ ). A 5 participantes (4 varones) con una media de edad de  $40 \pm 6$  años se los consideró portadores genéticos asintomáticos, lo cual se definió como un individuo sin signo alguno de enfermedad. Las mutaciones de los portadores genéticos asintomáticos fueron delV122 ( $n = 3$ ), Glu89Lys ( $n = 1$ ) y Val30Met ( $n = 1$ ).

A 13 pacientes (42%) se les había practicado anteriormente un trasplante hepático y ningún paciente estaba en tratamiento con tafamidis cuando se llevó a cabo la exploración por RMC. Todos los pacientes trasplantados de esta cohorte eran del tipo Val30Met y procedían de una de las regiones endémicas. Ninguno de ellos

formaba parte del subgrupo de portadores asintomáticos, ya que este tratamiento está indicado solo cuando hay manifestaciones de la enfermedad. Sin embargo, solo uno de estos pacientes presentaba una afección cardiaca.

Diecinueve pacientes (61%) mostraban signos de un deterioro neurológico aislado. Había hipotensión ortostática en 9 pacientes (33%), y 12 (39%) tenían alteraciones gastrointestinales (estreñimiento/diarrea). Ninguno presentaba infecciones urinarias.

Se diagnosticó AC a 5 pacientes (4 varones; edad,  $65 \pm 8$  años) (**figura 1**). Los pacientes con AC presentaban las mutaciones Val30Met ( $n = 4$ ) y Glu89Gln ( $n = 1$ ). Todos los pacientes con AC presentaban también cierto grado de deterioro neurológico.

En el examen de RMC, todos los pacientes con AC mostraron HVI y un rápido aclaramiento del gadolinio. El patrón de RTG en los pacientes con AC fue diverso: RTG transmural general ( $n = 2$ ), RTG transmural excepto en los segmentos laterales basal y medio ( $n = 1$ ), RTG moteado no isquémico ( $n = 1$ ) y ausencia de RTG ( $n = 1$ ). Ninguno de los pacientes con patrón de RTG transmural presentaba otras características que indicaran un infarto de miocardio previo, como anomalías del movimiento de la pared o adelgazamiento de la pared ventricular.

En la **tabla 1** se presenta un resumen de las características clínicas y los resultados de la RMC.

### Volumen extracelular y manifestaciones clínicas

Los valores medios del VEC aumentaban en los diversos grupos clínicos en los portadores de mutación asintomáticos, los pacientes con síntomas tan solo neurológicos y los pacientes con AC ( $0,242 \pm 0,02$ ,  $0,296 \pm 0,027$  y  $0,490 \pm 0,130$ ;  $p < 0,001$ ) (**figura 3**). La variabilidad del VEC interobservadores e intraobservador no mostró diferencias significativas ( $R = 0,66$ ;  $p < 0,005$  y  $R = 0,94$ ;  $p < 0,005$  respectivamente).

Aunque hubo una correlación directa entre el VEC y la edad (**tabla 2**), no se observaron diferencias del VEC medio según el sexo (varones frente a mujeres,  $0,325 \pm 0,103$  frente a  $0,316 \pm 0,085$ ;  $p = 0,794$ ), los factores de riesgo cardiovascular (hipertensión frente a ausencia de hipertensión,  $0,357 \pm 0,125$  frente a  $0,307 \pm 0,078$ ;  $p = 0,184$ ; diabetes frente a ausencia de diabetes,  $0,305 \pm 0,000$  frente a  $0,322 \pm 0,096$ ;  $p = 0,864$ ) o el tipo de mutación (Val30Met frente a otras mutaciones,  $0,324 \pm 0,084$  frente a  $0,309 \pm 0,151$ ;  $p = 0,752$ ).

### Volumen extracelular y parámetros cardiacos

El VEC mostró correlación con varios parámetros cardiacos (**tabla 2**). El VEC cardiaco tenía una correlación directa con los valores indexados de la masa del ventrículo izquierdo, el grosor

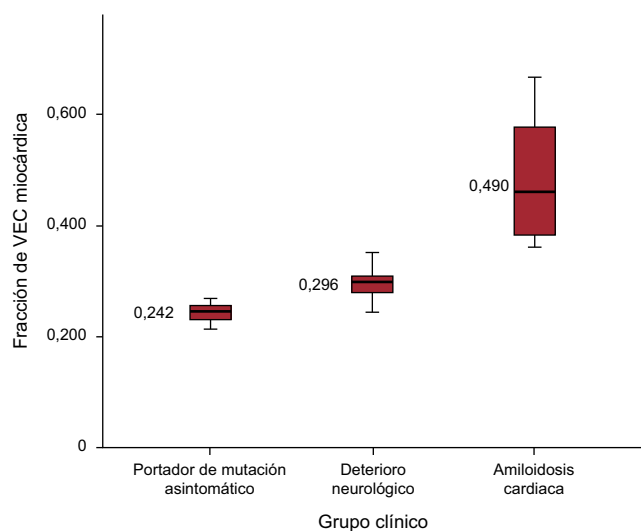
**Tabla 1**  
Características clínicas, afección neurológica y observaciones de la resonancia magnética cardiaca

	Población en estudio (n = 31)	Sin amiloidosis cardiaca (n = 26)	Amiloidosis cardiaca (n = 5)	p
Varones	19 (61)	15 (58)	4 (80)	0,624
Edad (años)	49 ± 12	46 ± 11	65 ± 8	0,001
Val30Met	26 (84)	22 (85)	4 (80)	1,000
Región endémica	21 (68)	19 (73)	2 (40)	0,296
Hipertensión	9 (29)	6 (23)	3 (60)	0,131
Diabetes mellitus	1 (3)	1 (4)	0 (0)	1,000
Tiempo de evolución de la enfermedad asintomática (meses)	50 [8-105]	52 [8-105]	19 [6-30]	0,584
Alteraciones GI	12 (39)	10 (38)	2 (40)	1,000
Hipotensión ortostática	9 (30)	5 (20)	4 (80)	0,019
Trasplante hepático	13 (42)	12 (46)	1 (20)	0,368
IMCm (kg.g/l.m <sup>2</sup> )	1.074 ± 199	1.071 ± 209	1.086 ± 175	0,884
Aclaramiento de creatinina (ml/min)	105 ± 30	111 ± 29	77 ± 12	0,016
NT-proBNP (pg/ml)	113 [36-203]	49 [30-147]	873 [387-1.285]	0,001
<b>Puntuaciones neurológicas</b>				
NIS-LL	4 [0-11]	3 [0-8]	23 [7-30]	0,015
Norfolk QOL	34 [10-50]	20 [0-40]	50 [34-51]	0,052
Karnofsky	90 [80-100]	90 [90-100]	80 [60-90]	0,035
<b>Parámetros de RMC</b>				
FEVI (%)	62 ± 5	63 ± 4	58 ± 7	0,242
iVTDVI (ml/m <sup>2</sup> )	63 ± 13	64 ± 13	60 ± 8	0,545
iVTSVI (ml/m <sup>2</sup> )	24 ± 6	24 ± 6	25 ± 5	0,715
iVAI (ml/m <sup>2</sup> )	36 ± 9	35 ± 9	44 ± 9	0,047
IMVI (g/m <sup>2</sup> )	75 ± 26	67 ± 16	121 ± 23	< 0,001
GMPVI (mm)	12 ± 4	11 ± 2	19 ± 3	0,003
GPVD (mm)	3,7 ± 1	3,5 ± 0,6	5,0 ± 1,6	0,095
T <sub>1</sub> nativo (ms)	1.197 ± 54	1.184 ± 47	1.265 ± 31	0,001
VEC cardiaco	0,321 ± 0,095	0,289 ± 0,035	0,490 ± 0,131	0,026

FEVI: fracción de eyección del ventrículo izquierdo; GI: gastrointestinales; GMPVI: grosor máximo de la pared del ventrículo izquierdo; GPVD: grosor de la pared del ventrículo derecho; IMCm: índice de masa corporal modificado; IMVI: índice de masa ventricular izquierda; iVTDVI: índice de volumen telediastólico ventricular izquierdo; iVAI: índice de volumen auricular izquierdo; iVTSVI: índice de volumen telesistólico ventricular izquierdo; NIS-LL: *Neuropathy Impairment Score-Lower Limbs*; NT-proBNP: fracción aminoterminal del propéptido natriurético tipo B; QOL: *Quality of Life*; RMC: resonancia magnética cardiaca; VEC: volumen extracelular.

Los valores expresan n (%), media ± desviación estándar o mediana [intervalo intercuartílico].

máximo de la pared del ventrículo izquierdo, el grosor del ventrículo derecho y el valor indexado de área/volumen de la aurícula izquierda y de NT-proBNP. El volumen extracelular tenía correlación inversa con la fracción de eyección del ventrículo



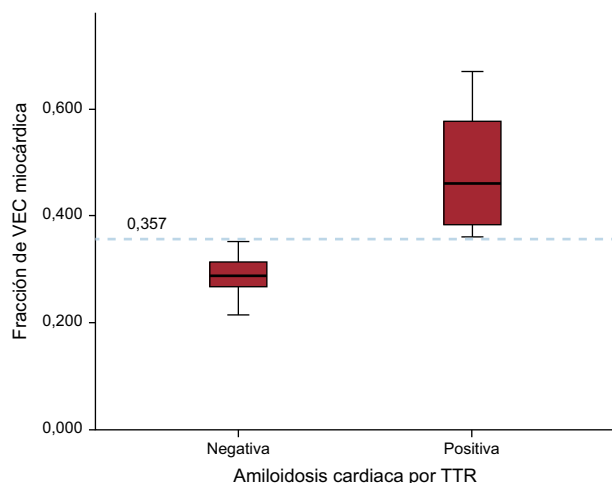
**Figura 3.** VEC cardiaco según el estado clínico de la PAF-TTR. PAF-TTR: polineuropatía amiloide familiar relacionada con la transtiretina; VEC: volumen extracelular.

**Tabla 2**  
Correlaciones del volumen extracelular miocárdico con diversos parámetros

VEC	R	p
Edad	0,467	< 0,01
IMCm	-0,185	0,364
Tiempo de evolución de la enfermedad sintomática*	0,366	< 0,05
Grosor máximo de la pared del VI	0,621	< 0,01
Grosor del VD	0,440	< 0,05
Índice de masa del VI	0,685	< 0,01
iVTDVI	0,018	0,925
iVTSVI	0,143	0,442
FEVI	-0,378	< 0,05
Índice de área de AI	0,592	< 0,01
Índice de volumen de AI	0,418	< 0,05
NT-proBNP*	0,820	< 0,01
NIS-LL*	0,604	< 0,01
Norfolk QOL*	0,529	< 0,01
Karnofsky*	-0,517	< 0,01

AI: aurícula izquierda; FEVI: fracción de eyección del ventrículo izquierdo; IMCm: índice de masa corporal modificado; iVTDVI: índice de volumen telediastólico ventricular izquierdo; iVTSVI: índice de volumen telesistólico ventricular izquierdo; NIS-LL: *Neuropathy Impairment Score-Lower Limbs*; NT-proBNP: fracción aminoterminal del propéptido natriurético tipo B; QOL: *Quality of Life*; VD: ventrículo derecho; VEC: volumen extracelular; VI: ventrículo izquierdo.

\* Coeficiente rho de Spearman. R indica coeficiente de correlación de Pearson, excepto en las variables con asterisco.



**Figura 4.** Exactitud del VEC en el diagnóstico de amiloidosis cardiaca. TTR: transtiretina; VEC: volumen extracelular.

izquierdo (tabla 2); sin embargo, la máxima correlación era la que se daba con la concentración de NT-proBNP ( $R_s = 0,820$ ;  $p < 0,001$ ).

Los valores de VEC cardiaco ( $0,522 \pm 0,126$  frente a  $0,292 \pm 0,037$ ;  $p = 0,034$ ) y  $T_1$  nativo fueron significativamente mayores en los pacientes con RTG positivo ( $1.263 \pm 35$  frente a  $1.188 \pm 49$  ms;  $p = 0,007$ ) y con una cinética del gadolinio rápida ( $0,461 \pm 0,137$  frente a  $0,288 \pm 0,036$ ;  $p = 0,027$ ;  $1.264 \pm 27$  frente a  $1.181 \pm 45$  ms;  $p < 0,001$ ).

Todos los pacientes con AC mostraron un aumento de los valores del VEC. El valor medio del VEC estaba aumentado en los pacientes con AC en comparación con los pacientes sin AC ( $0,490 \pm 0,131$  frente a  $0,289 \pm 0,035$ ;  $p = 0,026$ ). Además, el valor de corte de VEC = 0,357 calculado mediante la curva ROC (receiver operating characteristic) fue diagnóstico de AC con sensibilidad y especificidad del 100% ( $p < 0,001$ ) (figura 4).

### Volumen extracelular y manifestaciones neurológicas

Las puntuaciones de NIS-LL, Norfolk y Karnofsky mostraron correlación con el VEC (tabla 2), mientras que el  $T_1$  nativo solo se correlacionó con la escala NIS-LL ( $R_s = 0,403$ ;  $p = 0,030$ ). El NT-proBNP se correlacionó también con la puntuación NIS-LL ( $R_s = 0,720$ ;  $p < 0,01$ ), la Norfolk-QoL ( $R_s = 0,616$ ;  $p < 0,01$ ) y el índice de Karnofsky ( $R_s = -0,708$ ;  $p < 0,01$ ). También se observaron diferencias estadísticamente significativas en las puntuaciones de NIS-LL y Karnofsky en los distintos grupos clínicos, de tal manera que las peores puntuaciones eran las del grupo de AC (tabla 1).

### DISCUSIÓN

Según nuestro conocimiento, este estudio es el primero que evalúa la utilidad del VEC cardiaco determinado mediante técnicas de mapeo  $T_1$  de RMC para el diagnóstico de AC en una población formada exclusivamente por pacientes con PAF-TTR. Este estudio pone de manifiesto que el VEC cardiaco aumenta de manera importante en los pacientes con PAF-TTR que presentan AC y que el VEC aumenta a lo largo del espectro de gravedad clínica de la enfermedad. Además, nuestro estudio indica que el VEC cardiaco se correlaciona con las manifestaciones neurológicas de la enfermedad.

La amiloidosis es el paradigma de las enfermedades de depósito que afectan al espacio extracelular<sup>1-4</sup>. En la PAF-TTR, los depósitos de amiloide aumentan progresivamente y afectan principalmente a los nervios y el corazón<sup>1-4,23</sup>. Aunque generalmente los síntomas neurológicos son los que dominan el cuadro clínico, la afeción cardiaca es lo que con frecuencia determina el pronóstico<sup>2-4,23</sup>. Se puede utilizar las biopsias de nervios y cardiacas para confirmar el

depósito de amiloide<sup>2-4</sup>, pero no sirven como método de seguimiento debido a que el depósito de amiloide tiene una distribución poco uniforme y por la imposibilidad de repetir biopsias en exactamente la misma localización.

Tanto las pruebas cardiacas como las neurológicas utilizadas en el seguimiento de la PAF-TTR han mostrado varias limitaciones. Por un lado, las pruebas neurológicas dependen de la capacidad del médico de obtener datos y no son específicas de un único tipo de neuropatía<sup>24</sup>. En cambio, la RMC y la gammagrafía con <sup>99m</sup>Tc-DPD proporcionan una respuesta de sí/no respecto a la presencia de enfermedad amiloide cardiaca, pero no aportan un valor preciso de la carga de amiloide que luego se pueda seguir a lo largo del tiempo.

Una técnica no invasiva que permita la detección precoz de los depósitos de amiloide y al mismo tiempo pueda estimar la carga de amiloide en los tejidos sería de especial utilidad en la PAF-TTR. Además, a pesar de los avances recientes en las técnicas no invasivas, el diagnóstico de la AC continúa planteando un verdadero reto y, con frecuencia, las manifestaciones características y fácilmente reconocibles solo se observan en fases avanzadas<sup>2,11</sup>. Si nuestros resultados se confirman en otros estudios, el VEC podría resultar de extraordinaria utilidad para diagnosticar precozmente la afeción cardiaca en la PAF-TTR.

El cálculo del VEC mediante la RMC y las técnicas de mapeo  $T_1$  tienen el potencial de llegar a ser el método de elección para la cuantificación objetiva del amiloide en la PAF-TTR.

Se ha demostrado ya la utilidad del mapeo  $T_1$  en el diagnóstico diferencial de la HVI y se ha descrito que los valores nativos del  $T_1$  y el VEC son más altos en los pacientes con AC que en los controles sanos, los pacientes con miocardiopatía hipertrófica y los pacientes con estenosis aórtica grave<sup>13</sup>.

Hasta la fecha, el VEC se ha estudiado en el contexto de la AC, sobre todo en pacientes con amiloidosis AL (amyloid light-chain)<sup>25-28</sup>. Sado et al<sup>13</sup> publicaron los primeros valores de VEC en la afeción cardiaca por amiloidosis, en 27 pacientes con amiloidosis AL cardiaca, utilizando un escáner de 1,5 T y una secuencia de FLASH IR (fast low-angle single-shot inversion recovery) aplicando tiempos de inversión crecientes de 140 a 900 ms para permitir la cuantificación de  $T_1$ . Ese estudio puso de manifiesto una diferencia muy notable de VEC entre los pacientes con AC y los pacientes con otros trastornos cardiacos<sup>13</sup>. Posteriormente, otros grupos han descrito su experiencia principalmente en la amiloidosis AL y también empleando un escáner de 1,5 T<sup>25-28</sup>. Los valores de VEC observados oscilaron entre  $0,44 \pm 0,12$  y  $0,46 \pm 0,07$ . Algunos de los datos publicados para la amiloidosis AL se basaron en los valores de  $T_1$ , con tiempos de  $T_1$  previos al contraste de  $1.140 \pm 61$ <sup>27</sup>,  $1.130 \pm 68$ <sup>25</sup> y  $1.080 \pm 87$ <sup>28</sup> en un escáner de 1,5 T con una secuencia ShMOLLI. Hasta el momento, solo un grupo ha presentado su experiencia en AC ATTR (amyloidogenic transthyretin), pero solo se presentaron los valores de  $T_1$  previos al contraste<sup>25</sup>. En ese estudio, un grupo de 85 pacientes con ATTR (35 con ATTR hereditaria) mostró un tiempo  $T_1$  nativo de  $1.097 \pm 43$  ms y no se presentaron datos de VEC. Teniendo en cuenta los datos previos de VEC, nuestros resultados de VEC en los pacientes con PAF-TTR con afeción cardiaca, de  $0,490 \pm 0,131$ , concuerdan con lo publicado anteriormente sobre la amiloidosis AL cardiaca.

En nuestra cohorte, un valor de VEC de 0,357 fue diagnóstico de AC, con sensibilidad y especificidad del 100%. Serán necesarios estudios de tamaño muestral mayor para abordar adecuadamente todo el espectro del VEC en esta enfermedad y determinar el valor de corte más apropiado para usarlo como umbral diagnóstico.

El hecho de que el VEC refleje con exactitud la afeción cardiaca en la PAF-TTR está respaldado también en nuestro estudio por la observación de que el VEC se correlacionó con varios parámetros cardiacos y de manera muy intensa con los valores de NT-proBNP ( $R_s = 0,820$ ;  $p < 0,001$ ). Se ha descrito que la concentración de NT-proBNP es un factor pronóstico en la amiloidosis AL<sup>29</sup>, pero los datos de amiloidosis TTR existentes son escasos<sup>10,30</sup>. Algunas

evidencias recientes indican que el NT-proBNP y el cambio de la masa del ventrículo izquierdo son marcadores de la progresión de la enfermedad en los pacientes con PAF-TTR<sup>31,32</sup>.

Por último, nuestro estudio ha puesto de manifiesto que el VEC se correlaciona con la afección neurológica de los pacientes con PAF-TTR y que el VEC muestra una progresión a lo largo del espectro de gravedad de la enfermedad. Estas observaciones respaldan el concepto de que el seguimiento de la carga de amiloide con VEC podría ser viable en los pacientes con PAF-TTR, tal como se ha descrito ya en modelos murinos<sup>33</sup>.

Como se ha comentado antes, el trasplante hepático es una alternativa terapéutica para estos pacientes, que evita la producción de proteína amilógena. Tan solo 1 de los 13 pacientes con trasplante hepático de nuestro estudio presentaba signos de AC. Podría defenderse la existencia de un «efecto protector cardiaco» del trasplante hepático en estos pacientes en función de nuestros resultados, pero se entiende que continúan siendo necesarios estudios prospectivos de mayor tamaño muestral para determinar la utilidad del VEC en el seguimiento de los diferentes tratamientos para la PAF-ATTR existentes.

Por último, el VEC es un instrumento prometedor en investigación humana y podría utilizarse como indicador indirecto de la respuesta a nuevos compuestos, lo que facilitaría la realización de ensayos clínicos en esta enfermedad minoritaria. Desde un punto de vista clínico, el VEC podría utilizarse para el seguimiento de la respuesta farmacológica y facilitar la toma de decisiones respecto al trasplante hepático, aun cuando la simple cuantificación de la carga de amiloide puede no reflejar el mecanismo patológico específico de la amiloidosis.

### Limitaciones

Este estudio tiene la limitación de un tamaño muestral pequeño, a pesar de su carácter multicéntrico. La PAF-TTR es una enfermedad rara; además, los trastornos de la conducción que requieren el empleo de marcapasos y la nefropatía no son complicaciones infrecuentes de esta enfermedad, lo cual limita el uso de exploraciones de RMC en la investigación. Serán necesarios nuevos estudios con series de pacientes más amplias y con mutaciones diversas para confirmar nuestras observaciones.

Otra limitación es la ausencia de biopsias endomiocárdicas para confirmar la AC. Las biopsias endomiocárdicas conllevan ciertos riesgos y, por lo tanto, actualmente se acepta la existencia de AC en pacientes con PAF-TTR en presencia de una mutación patógena y signos que indiquen AC en las exploraciones de diagnóstico por imagen cardiaca<sup>8</sup>. Concretamente, los 5 pacientes con AC de nuestro estudio presentaban las características típicas de la afección cardiaca tanto en la RMC como en la gammagrafía (figura 1).

Algunos pacientes de nuestro estudio tenían hipertensión o diabetes. Estos factores de riesgo cardiovascular no se consideraron criterios de exclusión en estudios previos en este campo<sup>25,26</sup>, si bien no se puede descartar su influencia en los valores de VEC.

Es muy probable que el VEC cardiaco se correlacione con la carga de afección cardiaca en la AC, pero esto está aún pendiente de demostrarse con resultados de biopsias y autopsias. Aunque las técnicas de mapeo T<sub>1</sub> con escáneres de 3 T han sido validadas anteriormente en voluntarios sanos<sup>34</sup>, hay pocos datos sobre los valores de VEC empleando valores de 3 T en la amiloidosis.

Por último, una parte significativa de los pacientes habían recibido un trasplante hepático, y no se sabe cuál es la influencia de este tratamiento en la afección cardiaca.

### CONCLUSIONES

La cuantificación del VEC cardiaco mediante RMC permite la identificación de AC y se correlaciona con el grado de deterioro

neurológico de los pacientes con PAF-TTR. Además, el VEC aumenta a lo largo del espectro de gravedad de la enfermedad. Esta técnica no invasiva podría llegar a ser un instrumento muy útil para el diagnóstico temprano de AC y para el seguimiento de los depósitos de amiloide cardiacos y extracardiacos en esta enfermedad si nuestros resultados se confirman en otros estudios.

### AGRADECIMIENTOS

Damos las gracias a Kenneth McCreath por la corrección de la redacción inglesa y a Noemi Escalera, Maite Dubraska, Ángel Macías y Braulio Pérez por su excelente ayuda técnica.

### FINANCIACIÓN

Este trabajo fue financiado en parte por una subvención de investigación de Fundación Mutua Madrileña y por el Instituto de Salud Carlos III (RD12/0042/0066 y RD12/0042/0054). Las subvenciones están respaldadas por el Plan Estatal de Investigación Científica y Técnica y de Innovación 2013-2016 y por el Fondo Europeo de Desarrollo Regional «Una manera de hacer Europa».

### CONFLICTO DE INTERESES

J. Sánchez-González es empleado de Philips.

### ¿QUÉ SE SABE DEL TEMA?

- La amiloidosis hereditaria relacionada con la transtiretina es una enfermedad rara en la que los depósitos aumentan de manera progresiva y afectan principalmente a los nervios y el corazón. Las pruebas cardiológicas y neurológicas para el seguimiento de la progresión de la enfermedad tienen varias limitaciones.
- Las nuevas técnicas de caracterización de los tejidos con la RMC tienen especial interés en la amiloidosis, puesto que permiten la cuantificación del espacio extracelular y los depósitos de amiloide. Se ha descrito que los valores nativos de T<sub>1</sub> y VEC son más altos en la amiloidosis cardiaca que en los controles sanos y en otras causas de hipertrofia.
- Se ha descrito que los valores de VEC cardiaco se correlacionan con parámetros cardiacos en otros tipos de amiloidosis cardiaca como la amiloidosis AL.

### ¿QUÉ APORTA ESTE ESTUDIO?

- En el presente estudio se muestra que los valores de VEC permiten la identificación de la afección cardiaca en los pacientes con amiloidosis hereditaria relacionada con la transtiretina.
- Los valores del VEC cardiaco aumentan a lo largo del espectro de gravedad de la enfermedad.
- Este es el primer estudio en el que se demuestra correlación entre el VEC cardiaco y las manifestaciones neurológicas de la enfermedad.
- Estos resultados indican la posibilidad de utilizar el VEC como instrumento para el diagnóstico de la enfermedad, el seguimiento de su progresión y la evaluación de la respuesta al tratamiento.

## BIBLIOGRAFÍA

- Planté-Bordeneuve V, Said G. Familial amyloid polyneuropathy. *Lancet Neurol*. 2011;10:1086–97.
- Ruberg FL, Berk JL. Transthyretin (TTR) cardiac amyloidosis. *Circulation*. 2012;126:1286–300.
- Dungu JN, Anderson LJ, Whelan CJ, Hawkins PN. Cardiac transthyretin amyloidosis. *Heart*. 2012;98:1546–54.
- García-Pavía P, Tomé-Esteban MT, Rapezzi C. Amyloidosis. Also a heart disease. *Rev Esp Cardiol*. 2011;64:797–808.
- Ericzon BG, Wilczek HE, Larsson M, Wijayatunga P, Stangou A, Pena JR, et al. Liver transplantation for hereditary transthyretin amyloidosis: after 20 years still the best therapeutic alternative? *Transplantation*. 2015;99:1847–54.
- Coelho T, Maia LF, Martins da Silva A, Waddington Cruz M, Planté-Bordeneuve V, Lozeron P, et al. Tafamidis for transthyretin familial amyloid polyneuropathy: A randomized, controlled trial. *Neurology*. 2012;79:785–92.
- Castano A, Drachman BM, Judge D, Maurer MS. Natural history and therapy of TTR-cardiac amyloidosis: emerging disease-modifying therapies from organ transplantation to stabilizer and silencer drugs. *Heart Fail Rev*. 2015;20:163–78.
- Ando Y, Coelho T, Berk JL, Cruz MW, Ericzon BG, Ikeda S, et al. Guideline of transthyretin-related hereditary amyloidosis for clinicians. *Orphanet J Rare Dis*. 2013;8:31.
- García-Pavía P, Muñoz-Beamud F, Casasnovas C; on behalf of the Spanish Group for the Study and Treatment of the transthyretin Familial amyloid polyneuropathy (GETPAF-TTR). Recommendations regarding diagnosis and treatment of transthyretin Familial amyloid polyneuropathy. *Med Clin (Barc)*. 2015;145:211–7.
- Damy T, Deux JF, Moutereau S, Guendouz S, Mohty D, Rappeneau S, et al. Role of natriuretic peptide to predict cardiac abnormalities in patients with hereditary transthyretin amyloidosis. *Amyloid*. 2013;20:212–20.
- Falk RH, Quarta CC, Dorbala S. How to image cardiac amyloidosis. *Circ Cardiovasc Imaging*. 2014;7:552–62.
- Flett AS, Hayward MP, Ashworth MT, Hansen MS, Taylor AM, Elliott PM, et al. Equilibrium contrast cardiovascular magnetic resonance for the measurement of diffuse myocardial fibrosis: preliminary validation in humans. *Circulation*. 2010;122:138–44.
- Sado DM, Flett AS, Banyersad SM, White SK, Maestrini V, Quarta G, et al. Cardiovascular magnetic resonance measurement of myocardial extracellular volume in health and disease. *Heart*. 2012;98:1436–41.
- Robbers LF, Baars EN, Brouwer WP, Beek AM, Hofman MB, Niessen HW, et al. T1 mapping shows increased extracellular matrix size in the myocardium due to amyloid depositions. *Circ Cardiovasc Imaging*. 2012;5:423–6.
- Freeman R, Wieling W, Axelrod FB, Benditt DG, Benarroch E, Biaggioni I, et al. Consensus statement on the definition of orthostatic hypotension, neurally mediated syncope and the postural tachycardia syndrome. *Clin Auton Res*. 2011;21:69–72.
- Dyck PJ, Davies JL, Litchy WJ, O'Brien PC. Longitudinal assessment of diabetic polyneuropathy using a composite score in the Rochester Diabetic Neuropathy Study cohort. *Neurology*. 1997;49:229–39.
- Vinik EJ, Hayes RP, Oglesby A, Bastyr E, Barlow P, Ford-Molvik SL, et al. The development and validation of the Norfolk QOL-DN, a new measure of patients' perception of the effects of diabetes and diabetic neuropathy. *Diabetes Technol Ther*. 2005;7:497–508.
- Karnofsky DA, Abelmann WH, Craver LF, Burchenal JH. The use of the nitrogen mustards in the palliative treatment of carcinoma. With particular reference to bronchogenic carcinoma. *Cancer*. 1948;1:634–56.
- Perugini E, Guidalotti PL, Salvi F, Cooke RM, Pettinato C, Riva L, et al. Noninvasive etiologic diagnosis of cardiac amyloidosis using <sup>99m</sup>Tc-3,3-diphosphono-1,2-propanodicarboxylic acid scintigraphy. *J Am Coll Cardiol*. 2005;46:1076–84.
- Syed IS, Glockner JF, Feng D, Araoz PA, Martinez MW, Edwards WD, et al. Role of cardiac magnetic resonance imaging in the detection of cardiac amyloidosis. *JACC Cardiovasc Imaging*. 2010;3:155–64.
- Schulz-Menger J, Bluemke DA, Bremerich J, Flamm SD, Fogel MA, Friedrich MG, et al. Standardized image interpretation and post processing in cardiovascular magnetic resonance. *J Cardiovasc Magn Reson*. 2013;15:35.
- Messroghli DR, Radjenovic A, Kozerke S, Higgins DM, Sivanathan MU, Ridgway JP. Modified Look-Locker inversion recovery (MOLLI) for high-resolution T1 mapping of the heart. *Magn Reson Med*. 2004;52:141–6.
- García-Pavía P, Avellana P, Bornstein B, Heine-Suñer D, Cobo-Marcos M, Gomez-Bueno M, et al. Familial approach in hereditary transthyretin cardiac amyloidosis. *Rev Esp Cardiol*. 2011;64:523–6.
- Dyck PJ, Litchy WJ, Daube JR, Harper CM, Dyck PJ, Davies J, et al. Individual attributes versus composite scores of nerve conduction abnormality: sensitivity, reproducibility, and concordance with impairment. *Muscle Nerve*. 2003;27:202–10.
- Fontana M, Banyersad SM, Treibel TA, Maestrini V, Sado DM, White SK, et al. Native T1 mapping in transthyretin amyloidosis. *JACC: Cardiovasc Imaging*. 2014;7:157–65.
- Banyersad SM, Sado DM, Flett AS, Gibbs SD, Pinney JH, Maestrini V, et al. Quantification of myocardial extracellular volume fraction in systemic AL amyloidosis: an equilibrium contrast cardiovascular magnetic resonance study. *Circ Cardiovasc Imaging*. 2013;6:34–9.
- Karamitsos TD, Piechnik SK, Banyersad SM, Fontana M, Ntusi NB, Ferreira VM, et al. Noncontrast T1 mapping for the diagnosis of cardiac amyloidosis. *JACC: Cardiovasc Imaging*. 2013;6:488–97.
- Banyersad SM, Fontana M, Maestrini V, Sado DM, Captur G, Petrie A, et al. T1 mapping and survival in systemic light-chain amyloidosis. *Eur Heart J*. 2015;36:244–51.
- Dispenzieri A, Gertz MA, Kyle RA, Lacy MQ, Burritt MF, Therneau TM, et al. Prognostication of survival using cardiac troponin and N-terminal pro-brain natriuretic peptide in patients with primary systemic amyloidosis undergoing peripheral blood stem cell transplantation. *Blood*. 2004;104:1881–7.
- Sattianayagam PT, Hahn AF, Whelan CJ, Gibbs SD, Pinney JH, Stangou AJ, et al. Cardiac phenotype and clinical outcome of familial amyloid polyneuropathy associated with transthyretin alanine 60 variant. *Eur Heart J*. 2012;33:1120–7.
- Kristen AV, Scherer K, Buss S, Aus dem Siepen F, Haufe S, Bauer R, et al. Noninvasive risk stratification of patients with transthyretin amyloidosis. *JACC Cardiovasc Imaging*. 2014;7:502–10.
- Benson MD, Teague SD, Kovacs R, Feigenbaum H, Jung J, Kincaid JC. Rate of progression of transthyretin amyloidosis. *Am J Cardiol*. 2011;108:285–9.
- Campbell-Washburn AE, Price AN, Ellmerich S, Simons JP, Al-Shawi R, Kalber TL, et al. Monitoring systemic amyloidosis using MRI measurements of the extracellular volume fraction. *Amyloid*. 2013;20:93–8.
- Dabir D, Child N, Kalra A, Rogers T, Gebker R, Jabbar A, et al. Reference values for healthy human myocardium using a T1 mapping methodology: results from the International T1 Multicenter cardiovascular magnetic resonance study. *J Cardiovasc Magn Reson*. 2014;16:69.