

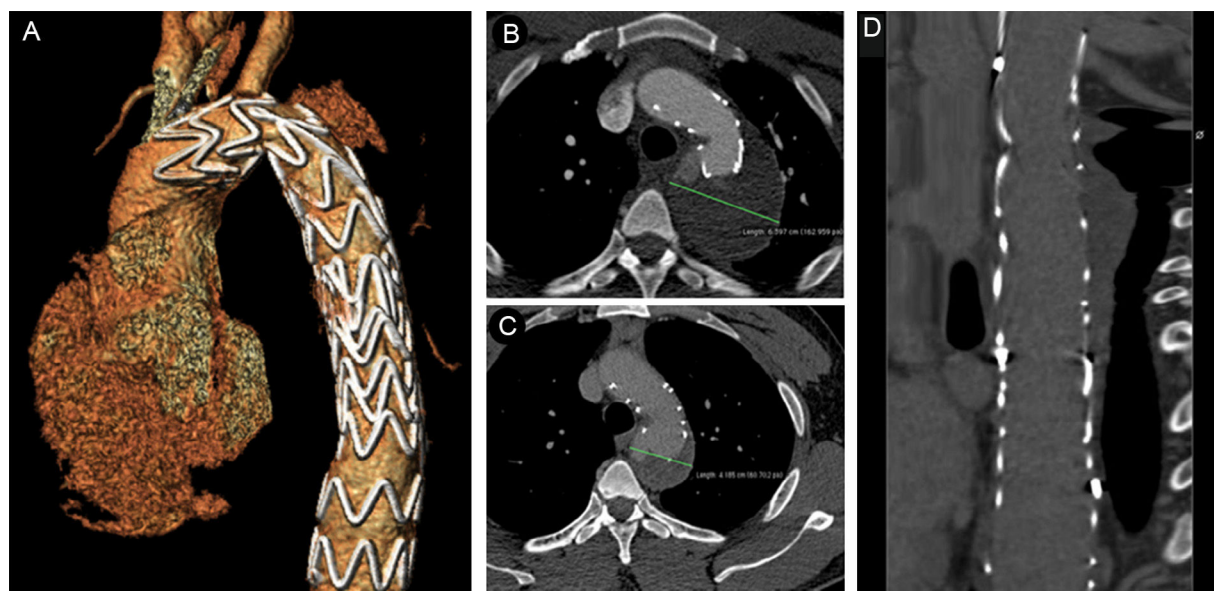Figura 2. Imágenes de tomografía computarizada tras la intervención y en el seguimiento. A: reconstrucción tridimensional después de la cirugía. B: corte transversal a 1 mes, en el que se observa una dilatación aórtica estable (63 mm). C: corte transversal a los 6 meses, en el que se observa una disminución del diámetro a 41 mm. D: línea central de la luz a los 6 meses.

anatomía vascular lo permite. La cirugía abierta se asocia a un mayor número de complicaciones derivadas de la intervención, como isquemia de la médula espinal, ictus, isquemia mesentérica o insuficiencia renal aguda^{1,3}.

Actualmente no está bien establecido el tratamiento conjunto de estas 2 entidades. Al revisar la literatura existente, se encuentran descritos pocos casos de pacientes con disección aórtica de tipo B aparecida como complicación de una coartación; a la mayoría de estos pacientes se los trató quirúrgicamente⁴, pero con los riesgos inherentes a una reparación quirúrgica abierta. Sin embargo, se ha descrito el empleo exitoso de un abordaje percutáneo en 1 único paciente que rechazó persistentemente la cirugía⁵.

Nuestro caso plantea el problema del tratamiento óptimo de la disección aórtica de tipo B aparecida como complicación de una coartación preexistente e indica que el abordaje percutáneo es una opción válida, incluso como tratamiento de primera línea.

Julián Rodríguez-García^a, Marvin Ernesto García Reyes^b,
Antonia Sambola^{a,*}, Edgar Cortés Sánchez^c,
Valentín Fernández-Valenzuela^b y David García-Dorado^a

^aServicio de Cardiología, Hospital Universitari Vall d'Hebron, Barcelona, España

^bServicio de Angiología y Cirugía Vascul, Hospital Universitari Vall d'Hebron, Barcelona, España

^cServicio de Medicina Intensiva, Corporació Sanitària Parc Taulí, Sabadell, España

* Autor para correspondencia:
Correo electrónico: asambola@vhebron.net (A. Sambola).

On-line el 25 de noviembre de 2016

BIBLIOGRAFÍA

1. Erbel R, Aboyans V, Boileau C, et al. ESC Guidelines on the diagnosis and treatment of aortic diseases. *Eur Heart J*. 2014;35:2873-2926.
2. Bret-Zurita M, Cuesta E, Cartón A, et al. Usefulness of 64-detector computed tomography in the diagnosis and management of patients with congenital heart disease. *Rev Esp Cardiol*. 2014;67:898-905.
3. Fattori R, Cao P, De Rango P, et al. Interdisciplinary expert consensus document on management of type B aortic dissection. *J Am Coll Cardiol*. 2013;61:1661-1678.
4. Yanase Y, Kawaharada N, Hagiwara T, et al. Surgical treatment for aortic coarctation with chronic type B dissection: report of a case. *Ann Vasc Dis*. 2011;4:353-355.
5. Kassaian SE, Abbasi K, Mousavi M, Sahebjam M. Endovascular treatment of acute type B dissection complicating aortic coarctation. *Tex Heart Inst J*. 2013;40:176-181.

<http://dx.doi.org/10.1016/j.recesp.2016.08.008>
0300-8932/

© 2016 Sociedad Española de Cardiología. Publicado por Elsevier España, S.L.U. Todos los derechos reservados.

Infarto con elevación del ST en pacientes con origen anómalo de coronaria derecha en el seno de Valsalva izquierdo y trayecto interarterial



ST-elevation Myocardial Infarction in Anomalous Origin of Right Coronary Artery From the Left Sinus of Valsalva and Interarterial Course

Sr. Editor:

El origen anómalo de la coronaria derecha (CD) en el seno de Valsalva izquierdo es una variante anatómica relacionada con

isquemia, infarto y muerte súbita en pacientes jóvenes¹. Su prevalencia oscila entre el 0,026 y el 0,92% en función de las series analizadas, generalmente registros de coronariografías invasivas y no invasivas. En este tipo de anomalía coronaria, es más frecuente la existencia de características anatómicas relacionadas con peor pronóstico, como recorrido interarterial, menor diámetro ostial, marcada angulación inicial y trayecto intramural². No obstante, se han descrito muy pocos casos de síndrome coronario agudo relacionado con una CD anómala. Se presentan 2 casos atendidos en nuestro centro (tabla).

El primer paciente es un varón de 40 años recuperado tras muerte súbita extrahospitalaria por fibrilación ventricular, que

Tabla
Características de los pacientes

	Caso 1	Caso 2
Edad (años)	40	49
Sexo	Varón	Varón
FRCV	Fumador	Fumador, historia familiar
Presentación	Muerte súbita	Síncope y dolor torácico
Clínica previa al episodio	No	No
Arritmias	FV primaria, TVMNS	BAV completo
Daño en el VD	Sí	Sí
FEVI al alta (%)	52	62
Territorio dañado	Inferoposterior	Inferoseptal
Otras lesiones coronarias	Ninguna	D ₁ y 1. ^a septal
Circulación colateral	Sí	No
Dominancia derecha	Sí	Sí
Catéter guía	AL2	AL2
Contraste utilizado (ml)	769	445
Stent	SM 3 × 20 y 3 × 16 mm	SFA 3 × 33 mm
Complicaciones hospitalarias	Neumonía	Fístula AV femoral

AV: arteriovenosa; BAV: bloqueo auriculoventricular; D₁: primera diagonal; FEVI: fracción de eyección del ventrículo izquierdo; FRCV: factores de riesgo cardiovascular; FV: fibrilación ventricular; SM: stent metálico; SFA: stent farmacoactivo; TVMNS: taquicardias ventriculares monomórficas no sostenidas; VD: ventrículo derecho.

requirió reanimación básica y avanzada durante 1 h, con elevación inferior del segmento ST en el electrocardiograma. La coronariografía demostró ausencia de lesiones obstructivas en el sistema izquierdo, ventriculografía y aortografía. Finalmente se localizó su origen en el seno izquierdo, y se evidenció obstrucción completa trombótica proximal (figura A). Se implantaron 2 stents metálicos convencionales, con buen resultado angiográfico. Tras completar un protocolo de hipotermia terapéutica, el paciente no presentaba secuelas neurológicas. Una tomografía computarizada (TC) mostró un trayecto interarterial (figura B y figura C). Al alta el paciente se incorporó a un programa de rehabilitación cardíaca, con repetidas

ergometrías concluyentes y negativas para isquemia. Se desestimó la posibilidad de corregir quirúrgicamente la anomalía coronaria por la ausencia de síntomas previos al episodio y de isquemia inducible después de este.

El segundo paciente era un varón de 49 años trasladado a nuestro centro por dolor torácico y síncope. El electrocardiograma mostró bloqueo auriculoventricular completo con escape de QRS estrecho y elevación del ST inferior y en derivaciones derechas. La coronariografía mostró ausencia de lesiones obstructivas en el sistema izquierdo. Tras múltiples inyecciones y aortografía, no se localizó la CD, por lo que se decidió administrar trombolisis intravenosa en la sala de hemodinámica. Tras reperfusión

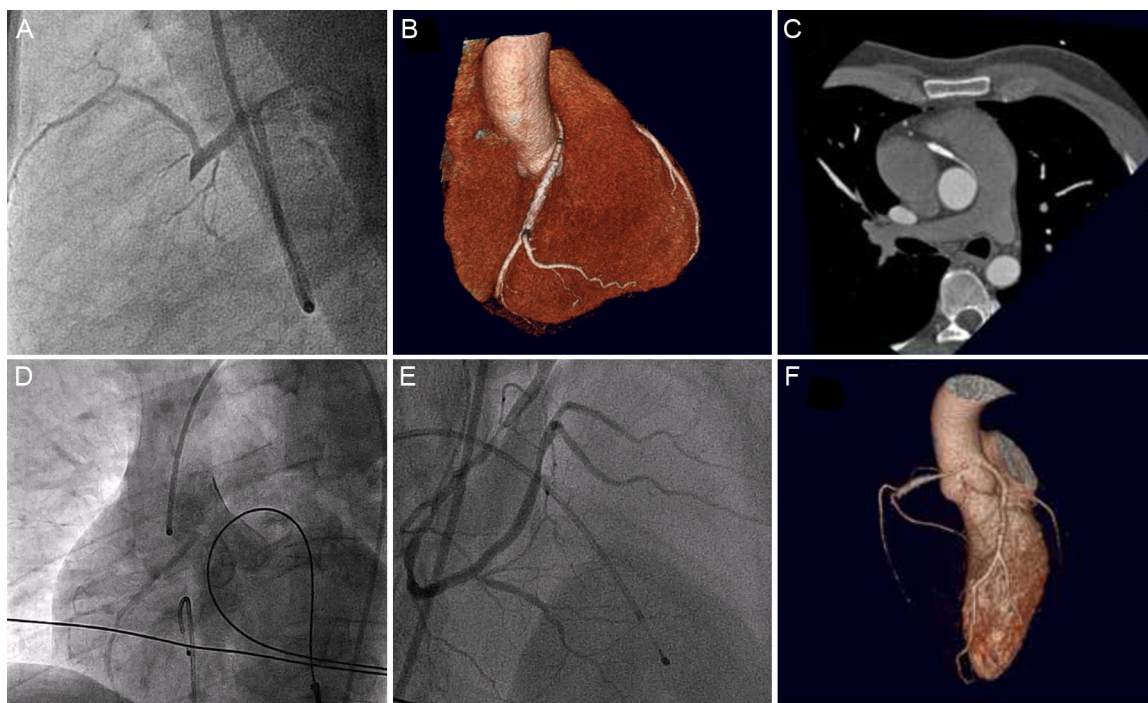


Figura. A: sondaje de la coronaria derecha en el seno izquierdo en proyección lateral. B: reconstrucción tridimensional que muestra el trayecto interarterial de la coronaria derecha anómala. C: detalle del origen de la coronaria derecha en un corte axial. D: angiografía no selectiva tras trombolisis eficaz. E: sondaje selectivo con lesión grave residual. F: reconstrucción tridimensional que muestra el origen del vaso en el seno izquierdo.

coronaria exitosa, una nueva inyección mostró una CD con origen muy alto y fuera del seno derecho (figura D). Presentaba lesión grave residual a nivel proximal-medio (figura E), que se trató con 1 *stent* farmacológico. Una TC confirmó el origen de la CD en el seno izquierdo, con trayecto interarterial (figura F). Se realizó un ecocardiograma de esfuerzo, que fue no concluyente pero negativo a cargas muy elevadas, y se desestimó la posibilidad de cirugía por los mismos motivos que en el caso anterior.

El origen anómalo de la CD con trayecto interarterial es un conocido sustrato de muerte súbita de pacientes jóvenes. Las teorías más aceptadas proponen que la particular disposición anatómica de la arteria puede desencadenar un episodio de isquemia que precipite arritmias ventriculares³. En coronarias anómalas se ha descrito una incidencia de ateromatosis similar o inferior a la existente en arterias anatómicamente normales, y los estudios con ecografía intravascular no han hallado enfermedad aterosclerótica en el segmento inicial intramural de estos vasos, que generalmente es el punto de mayor estenosis^{4,5}. No obstante, ambos casos ilustran que la rotura o erosión de una placa con trombo es uno de los posibles mecanismos de muerte súbita y eventos en esta población de pacientes.

La imposibilidad de visualizar la CD durante la coronariografía debe hacer que se sospeche esta anomalía coronaria. En estos casos, puede considerarse la trombolisis sistémica para localizar el origen y realizar (como en el segundo paciente) angioplastia facilitada. En caso de contraindicaciones (como reanimación traumática reciente), es necesario intentar el sondaje en el seno contralateral, utilizar proyecciones atípicas y realizar aortografías si es necesario. Las series de intervención en CD anómalas muestran que el implante de 1 *stent* en estos vasos es factible, y los resultados clínicos y angiográficos, prometedores⁵. En cualquier caso, se trata de cateterismos prolongados, técnicamente complejos y que precisan un elevado volumen de contraste.

Las guías de práctica clínica recogen la indicación de revascularización quirúrgica para los pacientes con CD anómala y trayecto interarterial si hay síntomas o isquemia documentada, pero en los demás casos el tratamiento es controvertido⁶, sin que haya un enfoque ampliamente aceptado. Tanto en nuestros pacientes como en los pocos casos descritos con anterioridad, las lesiones culpables se encuentran fuera del trayecto interarterial. Esta situación añade otro punto de incertidumbre respecto a

su valoración posterior previendo la posibilidad de que necesiten diferentes técnicas quirúrgicas para liberar dicho trayecto.

CONFLICTO DE INTERESES

Á. Sánchez-Recalde es Editor Asociado de REVISTA ESPAÑOLA DE CARDIOLOGÍA.

Juan Caro-Codón*, José Ruiz-Cantador, Ángel Sánchez-Recalde, Elena Refoyo-Salicio, Ana Elvira González García y José Luis López-Sendón

Servicio de Cardiología, Hospital Universitario La Paz, Madrid, España

* Autor para correspondencia:

Correo electrónico: juancarocd@gmail.com (J. Caro-Codón).

On-line el 18 de octubre de 2016

BIBLIOGRAFÍA

1. Maron BJ, Doerer JJ, Haas TS, et al. Sudden deaths in young competitive athletes. Analysis of 1866 deaths in the United States, 1980-2006. *Circulation*. 2009;119:1085-1092.
2. Opolski MP, Pregowski J, Kruk M, et al. Prevalence and characteristics of coronary anomalies originating from the opposite sinus of valsalva in 8,522 patients referred for coronary computed tomography angiography. *Am J Cardiol*. 2013;111:1361-1367.
3. Greet B, Quinones A, Srichai M, et al. Anomalous right coronary artery and sudden cardiac death. *Circ Arrhythm Electrophysiol*. 2012;5:111-112.
4. Eid AH, Itani Z, Al-Tannir M, et al. Primary congenital anomalies of the coronary arteries and relation to atherosclerosis: an angiographic study in Lebanon. *J Cardiothorac Surg*. 2009;4:58.
5. Angelini P, Uribe C, Monge J, et al. Origin of the right coronary artery from the opposite sinus of Valsalva in adults: Characterization by intravascular ultrasonography at baseline and after stent angioplasty. *Catheter Cardiovasc Interv*. 2015;86:199-208.
6. Warnes C, Williams RG, Bashore TM, et al. ACC/AHA 2008 Guidelines for the management of adults with congenital heart disease. *Circulation*. 2008;118:2395-2451.

<http://dx.doi.org/10.1016/j.recesp.2016.08.024>
0300-8932/

© 2016 Sociedad Española de Cardiología. Publicado por Elsevier España, S.L.U. Todos los derechos reservados.

Ablación endoepicárdica de taquicardia ventricular con un nuevo navegador no fluoroscópico de alta densidad



Endocardial Ventricular Tachycardia Ablation With a New High-density Non-fluoroscopic Navigation System

Sr. Editor:

La ablación de la taquicardia ventricular (TV) es un procedimiento que se emplea en la práctica clínica cada vez con más frecuencia¹. Se estima que un 12-17% de los casos de TV provienen de mesocardio y subepicardio, lo cual es más común en la cardiopatía no isquémica². Rhythmia (Boston Scientific; Marlborough, Massachusetts, Estados Unidos) es un nuevo navegador no fluoroscópico capaz de crear mapas de alta densidad combinando un catéter desplegable de 64 polos (IntellaMap Orion; Boston Scientific) con un *software* capaz de adquirir automáticamente los electrogramas registrados. Debido a la novedad del sistema, la experiencia en el uso de este catéter para mapeo epicárdico es muy escasa³ y no hay información publicada acerca

de los resultados y las complicaciones de la ablación de la TV guiada por el sistema Rhythmia.

Se presenta el caso de un médico de 56 años, atleta *amateur* de deportes de resistencia, que comenzó con episodios frecuentes de palpitaciones, generalmente desencadenadas por el ejercicio, acompañadas de mareos. En una prueba de esfuerzo, se indujo una taquicardia regular sostenida de QRS ancho con morfología de bloqueo de rama derecha y eje superior izquierdo, y en un Holter de 24 h se registraron hasta 80 episodios de la misma taquicardia. Se realizó una ecocardiografía y una coronariografía, ambas normales, y en un estudio electrofisiológico se confirmó el diagnóstico de TV. En una resonancia magnética se observó un área de 30 × 7 mm de realce tardío de gadolinio a nivel mesosubepicárdico de la cara inferior del ventrículo izquierdo.

El paciente permanecía sintomático a pesar del tratamiento con bloqueadores beta, por lo que se lo remitió a nuestra institución para ablación percutánea.

Basalmente presentaba extrasístoles ventriculares y rachas de TV. Basándose en la información de la resonancia magnética, se decidió realizar mapeo endocárdico y epicárdico con catéter IntellaMap Orion y sistema Rhythmia.