

Imagen en cardiología

Patrón de degeneración de una válvula aórtica percutánea



Degenerative Pattern of a Percutaneous Aortic Valve

Isaac Pascual, Pablo Avanzas y César Morís*

Área del Corazón, Hospital Universitario Central de Asturias, Oviedo, Asturias, España

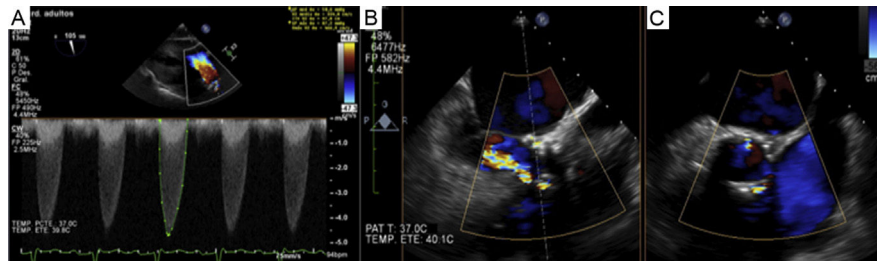


Figura 1.

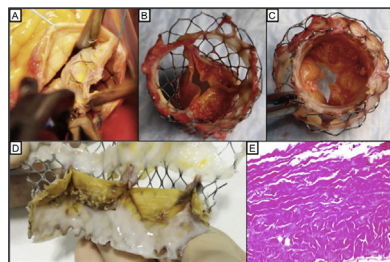


Figura 2.

Varón de 58 años, cirrótico (Child A6), con estenosis aórtica grave sintomática sobre válvula bicúspide. En el equipo multidisciplinario (*Heart Team*) se optó por tratamiento con implante percutáneo de válvula aórtica (CoreValve 29 mm, vía femoral), realizado con éxito y sin complicaciones; el paciente estaba asintomático tras el implante y con gradientes transprotésicos estables. La cirrosis quedó estabilizada con abstinencia del hábito enólico, optimización del tratamiento médico y eliminación de las varices esofágicas con bandas. A los 5 años ingresó por disnea. El ecocardiograma transtorácico mostró gradientes transvalvular máximo y medio elevados (87,7/50,6 mmHg), con regurgitación aórtica grave (figura 1A). El ecocardiograma transesofágico (ETE) confirmó la degeneración protésica con estenosis grave por fusión comisural de 2 velos y regurgitación significativa mixta intraprotésica y periprotésica (figuras 1B y 1C). Sin lesiones en la coronariografía. La tomografía computarizada confirmó fusión comisural sin engrosamiento de los velos. Se decidió tratamiento quirúrgico por la estabilidad del cuadro hepático (Child A2) y la regurgitación periprotésica. Mediante desbridamiento y despegamiento del plano aórtico, se explantó la prótesis (figura 2A) y se implantó otra biológica, sin complicaciones.

La pieza explantada mostraba neoendotelización con fusión comisural completa de 2 velos e incipiente de las otras 2 comisuras, con nódulos calcificados de predominio en la cara ventricular de la válvula (figuras 2B-2D). Al microscopio, los velos valvulares mostraban desestructuración de los haces colágenos, con cambios degenerativos mixoides y calcificaciones distróficas, sin inflamación (figura 2E).

Se presenta el primer caso en nuestro medio de degeneración tardía de una válvula autoexpandible explantada quirúrgicamente.

CONFLICTO DE INTERESES

C. Morís es *proctor* de CoreValve.

* Autor para correspondencia:
 Correo electrónico: cesarmoris@gmail.com (C. Morís).
 On-line el 20 de diciembre de 2016