

Imagen en cardiología

## Resincronización cardiaca y atresia del orificio del seno coronario



### Cardiac Resynchronization and Coronary Sinus Orifice Atresia

José Luis Martínez-Sande\*, Javier García-Seara y Moisés Rodríguez-Mañero

Unidad de Arritmias, Servicio de Cardiología, Hospital Clínico Universitario de Santiago de Compostela, IDIS, CIBERCV, Santiago de Compostela, A Coruña, España

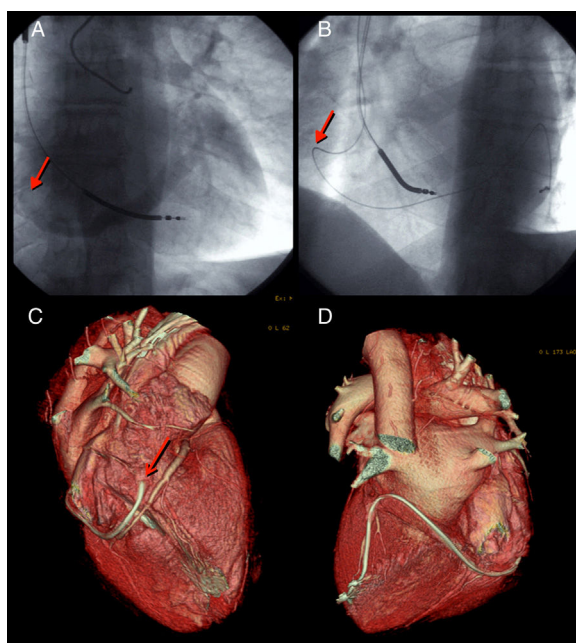


Figura.

La atresia del orificio del seno coronario (AOSC) es un hallazgo infrecuente en ausencia de cardiopatía congénita. Sí se ha descrito su asociación con persistencia de vena cava superior izquierda, así como con alteraciones del drenaje del seno coronario (SC). Se describe una situación excepcional como es el drenaje en la cara lateral de la aurícula derecha.

Se trata de un paciente con miocardiopatía dilatada remitido para implante de resincronizador. En un intento inicial fue imposible la canalización del SC. Se realizó un segundo intento, precedido de una coronariografía con filmación de la fase venosa tardía, que evidenció una AOSC con drenaje del SC en la cara anterolateral de la aurícula (figuras A y B; vídeo 1 del material suplementario). Se consiguió canalizar selectivamente dicho orificio y, después, posicionar selectivamente el electrodo en la única vena lateral con adecuado desarrollo. Se comprobó que no había persistencia de la vena cava superior izquierda debido a la imposibilidad del avance distal de la guía y por venografía selectiva de la vena de Marshall (vídeo 2 del material suplementario). Dichos hallazgos se caracterizaron después mediante tomografía computarizada (figuras C y D). En la figura se señala con la flecha el ostium del SC. El paciente obtuvo mejoría clínica, con normalización de la función ventricular y sin alteraciones relevantes tras 7 años de seguimiento.

Desde nuestro punto de vista, dada la repercusión de estas variantes anatómicas a la hora de implantar sistemas de resincronización cardiaca, deben ser conocidas y solventadas por profesionales implicados en el implante de sistemas de estimulación.

#### MATERIAL SUPLEMENTARIO



Se puede consultar material suplementario a este artículo en su versión electrónica disponible en <http://dx.doi.org/10.1016/j.recesp.2017.05.006>.

\* Autor para correspondencia:  
Correo electrónico: [luismartinezsande@gmail.com](mailto:luismartinezsande@gmail.com) (J.L. Martínez-Sande).  
On-line el 1 de junio de 2017

Full English text available from: [www.revespcardiol.org/en](http://www.revespcardiol.org/en)