

Imagen en cardiología

Cierre con dispositivo de comunicación interventricular en paciente en ECMO

Device Closure of a Ventricular Septal Rupture in a Patient on ECMO

Ignacio Cruz-González*, Manuel Barreiro-Pérez y Pedro L. Sánchez

Servicio de Cardiología, Hospital Universitario de Salamanca, Instituto de Investigación Biomédica de Salamanca, CIBER-CV, Salamanca, España

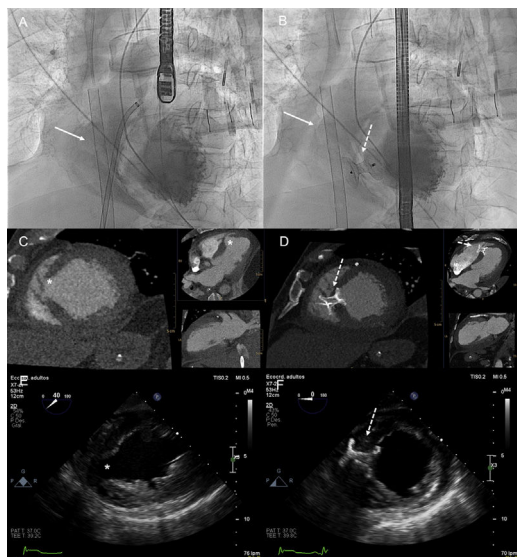


Figura 1.

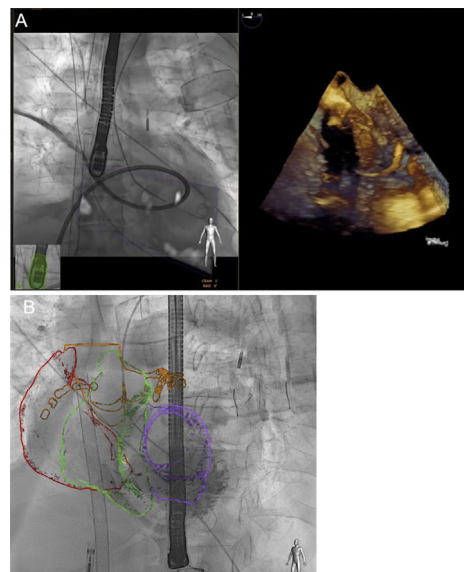


Figura 2.

Un varón de 75 años fue hospitalizado a causa de un infarto agudo de miocardio complicado con *shock* cardiogénico. La coronariografía mostró una oclusión proximal de la arteria descendente anterior izquierda; en la ecocardiografía transtorácica se observó disfunción ventricular izquierda grave y comunicación interventricular (CIV). Se implantó un oxigenador extracorpóreo de membrana (ECMO) y un balón de contrapulsación intraaórtico y se realizó una angioplastia coronaria percutánea en la coronaria descendente anterior izquierda. Tras la valoración conjunta, se tomó la decisión de realizar un cierre percutáneo de la CIV con asistencia mediante ECMO. Se implantó con éxito un dispositivo Amplatzer PI Muscular VSD 22 mm (Abbott). En las [figura 1A y 1B](#) se muestran las imágenes de la fluoroscopia, la tomografía computarizada ([figura 1C y 1D](#)) y la ecocardiografía transesofágica ([figura 1E y 1F](#)) antes y después del cierre (flecha: cánula de ECMO; flecha punteada: dispositivo; asterisco: CIV). En la [figura 2](#) se muestra la vaina cruzando la CIV (fusión de ecocardiografía-fluoroscopia) y el resultado final con Heart Navigator (superposición de reconstrucciones tridimensionales de tomografía computarizada sobre la fluoroscopia en vivo). Dos días después, se observó un cortocircuito residual mínimo y una recuperación de la función ventricular izquierda. Por consiguiente, se retiraron el ECMO y el balón intraaórtico sin que se produjeran complicaciones.

En general se recomienda una reparación quirúrgica temprana de la CIV, pero la práctica habitual consiste en retrasar la cirugía, y muchos de estos pacientes quedan sin tratar. Los datos publicados indican que hay un uso creciente del ECMO en los pacientes con CIV complicada con *shock* cardiogénico como puente para la reparación quirúrgica. Sin embargo, hasta donde sabemos, este es el primer caso descrito de cierre percutáneo exitoso de una CIV asistido con ECMO. La estabilización hemodinámica alcanzada mediante ECMO podría permitir un significativo retraso del cierre de la CIV para los pacientes en *shock* cardiogénico y, con ello, la formación de un tejido cicatrizal alrededor del defecto, con lo que se reduce el riesgo de la intervención.

CONFLICTO DE INTERESES

I. Cruz-González es *proctor* de Abbott.

* Autor para correspondencia:

Correo electrónico: i.cruz@usal.es (I. Cruz-González).

On-line el 21 de febrero de 2018

Full English text available from: www.revespcardiol.org/en

<https://doi.org/10.1016/j.recesp.2017.11.009>

0300-8932/© 2017 Sociedad Española de Cardiología. Publicado por Elsevier España, S.L.U. Todos los derechos reservados.