

Editorial

Breve historia de los *stents* coronarios

A Brief History of Coronary Artery Stents

Benedetta Tomberli, Alessio Mattesini, Giorgio Iacopo Baldereschi y Carlo Di Mario*

Division of Structural Interventional Cardiology, Careggi University Hospital, Florence, Italia



Historia del artículo:

On-line el 23 de marzo de 2018

INTRODUCCIÓN

No hay ninguna especialidad en la historia de la medicina que haya asistido a un crecimiento y una innovación tan rápidos como la cardiología intervencionista, como consecuencia de combinarse la necesidad imperiosa de obtener mejores resultados en el tratamiento de la enfermedad coronaria (EC), la primera causa de muerte en todo el mundo, y la personalidad única de algunas personas notables que han impulsado su progreso.

Desde su primera aplicación en la aterosclerosis periférica en 1963 y la primera angioplastia coronaria en 1977, el campo de la cardiología intervencionista ha evolucionado y se ha ampliado enormemente, de tal manera que en la práctica clínica contemporánea la angioplastia coronaria transluminal percutánea es una de las intervenciones que se realizan con más frecuencia. En este editorial se presenta una visión general del desarrollo de los *stents* coronarios desde su introducción a finales de la década de los ochenta, haciendo especial hincapié en los *stents* y los armazones bioabsorbibles actualmente disponibles.

¿POR QUÉ NO BASTA LA ANGIOPLASTIA SIMPLE CON BALÓN?

En 1963, Dotter y su discípulo, Judkins, «re canalizaron» accidentalmente una arteria iliaca ocluida mientras realizaban una aortografía abdominal. Un año después, esta vez intencionalmente, usaron un catéter para realizar con éxito la primera angioplastia periférica transluminal percutánea. Más de una década después, en 1977, Gruentzig llevó a cabo la primera angioplastia coronaria transluminal percutánea con balón (o angioplastia con balón antiguo simple [ABAS], como posteriormente se denominó) en un varón sin sedación, con lo que se inició una verdadera revolución en el tratamiento de la EC.

La ABAS puede alcanzar transitoriamente mayor diámetro luminal mediante la extrusión de la placa, pero la retracción elástica oblitera rápidamente esta ganancia. Pueden obtenerse cambios plásticos, más duraderos, con la disección de la placa, pero este mecanismo implica posibles riesgos de oclusión aguda del vaso. La posibilidad de una oclusión brusca obligó a los pioneros de la angioplastia coronaria a disponer de un equipo quirúrgico activado durante la realización de esas intervenciones. La

denudación de la íntima inducida por el balón y el desgarro de la media exponían la matriz subendotelial al flujo sanguíneo, lo cual fomentaba la agregación plaquetaria y la trombosis en la fase aguda y un remodelado vascular negativo crónico (retracción tardía), así como una hiperplasia de la neointima. La ganancia inicial insuficiente y la reestenosis llevaban a la pérdida casi completa del beneficio clínico en un 30-40% de los pacientes en los primeros 6-9 meses (figura 1). Estas limitaciones requerían nuevos avances tecnológicos, avances que culminaron con el desarrollo de los *stents* arteriales coronarios.

ESTRUCTURA Y DISEÑO DE LOS STENTS

Los *stents* coronarios se desarrollaron para evitar la retracción arterial y la reestenosis después de una dilatación con balón. Se pueden clasificar en 3 grandes familias: *stents* metálicos (SM), *stents* farmacoactivos (SFA) y armazones vasculares bioabsorbibles (AB).

El SM ideal debería tener buenas flexibilidad y aplicabilidad, baja trombogenicidad, una fuerza radial intensa, buena radioopacidad en la fluoroscopia y buena biocompatibilidad, con objeto de asegurar unas tasas bajas de hiperplasia de la neointima y de trombosis del *stent* durante el seguimiento a largo plazo (figura 2). Las aleaciones de platino-cobalto, cobalto-cromo y otras han reemplazado en gran parte al acero inoxidable, pues ofrecen resistencia y visibilidad suficientes con *struts* más finos.

Un SFA tiene una estructura más compleja, en general con una cubierta de polímero que contiene un fármaco antiproliferativo alrededor de los *struts* del *stent*. El polímero puede ser duradero o bioabsorbible, y algunos *stents* recientes liberan el fármaco directamente. Un AB es una plataforma hecha de material bioabsorbible, magnesio o ácido poli-L-láctico (PLLA), recubierto de un polímero y un fármaco antiproliferativo.

STENTS METÁLICOS

En 1986, Puel y Sigwart establecieron otro hito en la historia de la ICP al implantar de manera independiente el primer *stent* coronario autoexpandible (Wallstent, Schneider AG; Bulach, Suiza). Al año siguiente, Palmaz y Schatz desarrollaron un *stent* expandible con balón (Palmaz-Schatz, Johnson & Johnson; New Brunswick, New Jersey, Estados Unidos), que se convirtió en el primer *stent* autorizado por la Food and Drug Administration (FDA) de Estados Unidos.

* Autor para correspondencia: Division of Structural Interventional Cardiology, Careggi University Hospital, Largo Brambilla 3, 50134, Florencia, Italia.
Correo electrónico: carlo.dimario@unifi.it (C. Di Mario).

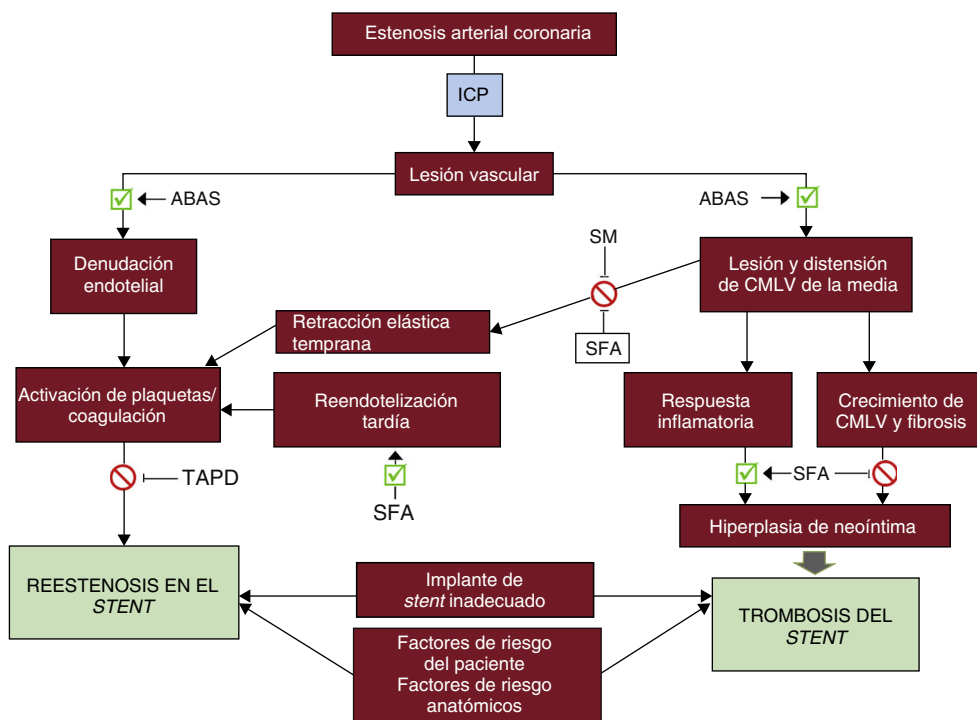


Figura 1. Fisiopatología de la reestenosis en el stent y de la trombosis del stent. La dilatación del vaso afectado mediante un ABAS causa una lesión mecánica en la pared vascular y las consecuentes denudación endotelial, lesión mecánica de la pared vascular con respuesta inflamatoria y fibrosis/hiperplasia de neointima, que son los principales mecanismos de la reestenosis en el stent y la trombosis del stent aguda o tardía. Los SM y los SFA pueden prevenir algunos de estos procesos adversos, pero son también un estímulo para la inflamación y la fibrosis. La reestenosis en el stent y la trombosis del stent pueden estar determinadas también por factores de riesgo del paciente (es decir, diabetes, tabaquismo), características anatómicas del vaso tratado (como las lesiones con gran calcificación, el diámetro del vaso, la presencia de ramas colaterales) o un implante de stent inadecuado (grosor de los struts, mala aposición del stent, diámetro de stent inadecuado). ABAS: angioplastia con balón antiguo simple; CMLV: células de músculo liso vascular; ICP: intervención coronaria percutánea; SFA: stent farmacológico; SM: stent metálico; TAPD: tratamiento antiagregante plaquetario doble.

Los primeros stents se hicieron de acero inoxidable y, a pesar de sus struts gruesos y su poca flexibilidad, se evidenció su superioridad respecto a la ABAS, con eliminación de las complicaciones de oclusión brusca y reducción de la tasa de reestenosis que se confirmaron en 2 ensayos históricos publicados en 1993 (BENESTENT y STRESS^{1,2}). Seguía habiendo un obstáculo para su adopción universal, la elevada incidencia de trombosis aguda y subaguda del stent, que obligaba a los médicos que los implantaban a utilizar dosis altas de fármacos anticoagulantes, lo cual implicaba unas tasas de hemorragia inaceptables. Este problema se superó al observarse con la ecografía intravascular que los stents requerían una presión elevada para su expansión completa y al introducirse el tratamiento antiagregante plaquetario combinado doble (TAPD), que combina ticlopidina o clopidogrel con ácido acetilsalicílico. Estos stents tenían todavía un riesgo significativo de reestenosis en el stent (RES), que era de un 15 a un 30% de las lesiones tratadas en un seguimiento a medio y largo plazo³.

STENTS FARMACOACTIVOS

Tras la identificación de que la hiperplasia de la neointima era el principal factor determinante de la RES, la respuesta lógica fue la aplicación de fármacos antiproliferativos. Posteriormente, además de actuar como un armazón vascular permanente, los stents evolucionaron rápidamente para pasar a ser plataformas eficientes de liberación local de fármacos. En 1999, Sousa implantó en Brasil el primer SFA, lo que inició el tercer cambio de paradigma revolucionario en la historia de la cardiología intervencionista.

Primera generación de stents farmacológicos

El sirolimus y el paclitaxel fueron los 2 fármacos antiproliferativos utilizados inicialmente en los SFA de primera generación: respectivamente, CYPHER (Cordis, Milpitas, California, Estados Unidos) y TAXUS (Boston Scientific; Marlborough, Massachusetts, Estados Unidos). Ambos eran de acero inoxidable, tenían un grosor de los struts > 130 µm y se han evaluado en numerosos ensayos controlados y aleatorizados (ECA) (tabla 1)⁴, que han mostrado una reducción significativa de la RES, la pérdida de luz tardía y la tasa de revascularización de la lesión/vaso diana en comparación con los SM^{7,9,10}. El entusiasmo inicial se vio alterado en 2006 cuando Camenzind publicó un metanálisis que indicaba un aumento del riesgo de muerte e infarto de miocardio (IM) relacionado con la trombosis del stent (TS) tardía y muy tardía¹¹, relacionada posiblemente con un retraso de la endotelización secundario a la liberación del fármaco antiproliferativo y una reacción de hipersensibilidad contra el recubrimiento de polímero. La TS muy tardía, aunque actualmente se acepta que es una posible complicación de los SFA de primera generación, es una entidad muy poco frecuente, y numerosos metanálisis y registros han aportado datos tranquilizadores respecto al uso de estos dispositivos¹².

Stents farmacológicos de segunda generación

En los SFA de segunda generación, la plataforma se sustituyó por aleaciones metálicas (es decir, cobalto-cromo o platino-cromo), lo que permitió una reducción del grosor de los struts y una mayor flexibilidad (tabla 2). Los polímeros se hicieron de

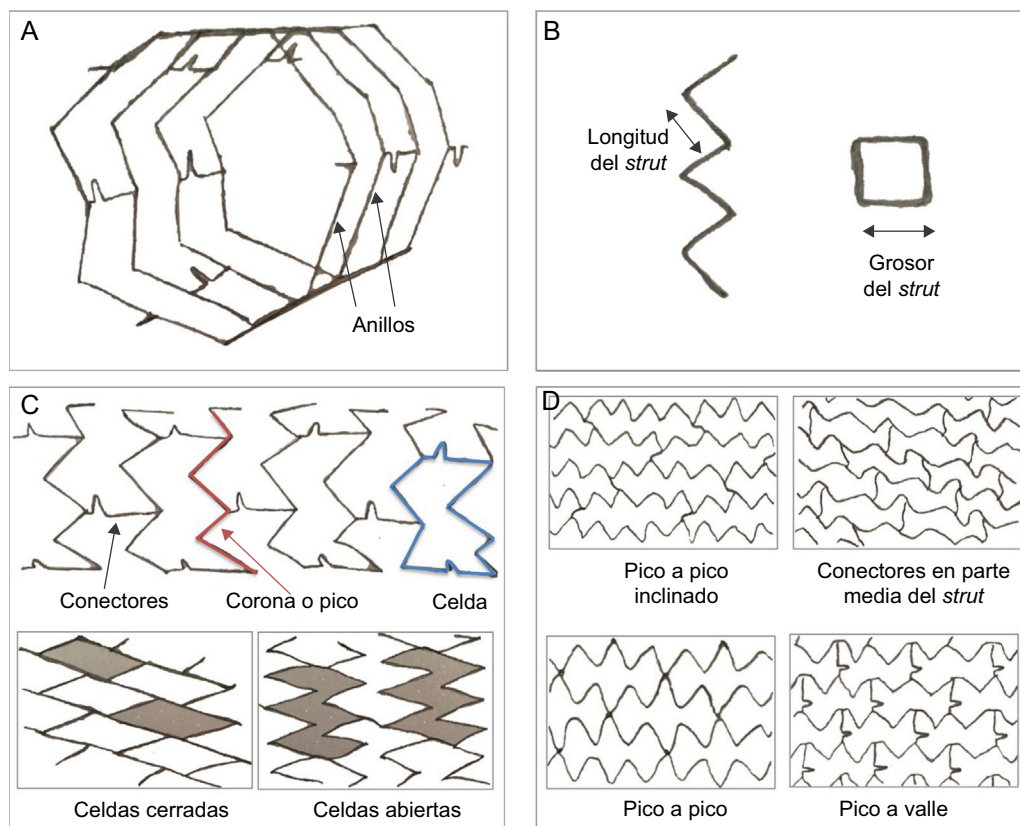


Figura 2. Estructura y diseño de los stents. A-C: la estructura básica de un stent está formada por struts (puntales), anillos, celdas, coronas y conectores; strut: elemento individual que forma las entidades estructurales mayores (celdas, anillos y coronaria); celda: pequeña estructura de un stent que se repite regularmente, delimitada por 2 capas de anillos y los conectores; puede ser abierta o cerrada; conectores: unen los anillos adyacentes y pueden ser rectos o curvos o pueden ser soldaduras que unen directamente los anillos; anillos y coronas: (1 corona = 2 struts) comprenden un grupo de celdas y se mantienen unidos por conectores. D: orientación del stent (en fase o fuera de fase) y conectores (pico a pico inclinados; parte media del eje; pico a pico fuera de fase; pico a valle en fase); el diseño y la geometría de esos componentes definen el funcionamiento mecánico de un stent: las coronas y los anillos determinan el sostén radial y la capacidad de expansión; el número de conectores determina la estabilidad longitudinal, la flexibilidad, la aplicabilidad, el acceso a las ramas laterales y la integridad longitudinal; el diseño de celdas abiertas con un reducido número de conectores proporciona mayor flexibilidad al stent, reduce la lesión arterial y disminuye la respuesta neointimal.

nuevas moléculas más biocompatibles, como zotarolimus, everolimus y novolimus (los fármacos de la familia limus), con una liberación del fármaco más rápida y, por lo tanto, una cobertura endotelial más temprana.

La seguridad y la eficacia de los SFA de segunda generación se han evaluado en numerosos ECA, que han mostrado reducciones significativas de las tasas de IM, revascularización de la lesión diana y TS en comparación con los SFA de primera generación^{13–15}. Como consecuencia de estos avances clínicos, los SFA de segunda generación han pasado a ser los más ampliamente utilizados en todo el mundo, y actualmente se acepta su uso como tratamiento percutáneo de elección para la EC, tras haber sustituido por completo a los SM y los SFA de primera generación (tabla 1)¹⁶. Sin embargo, a pesar de los importantes perfeccionamientos técnicos, sigue habiendo motivos de preocupación respecto a su seguridad a largo plazo. La TS tardía y muy tardía se redujo, con una incidencia inferior al 1% a 5 años, lo cual es inferior a la que se producía con los SM, pero continúa siendo motivo de preocupación, dado que conlleva la necesidad de TAPD durante 1 año e incluso más^{17,18}. La persistencia de eventos tardíos y el intento de reducir al mínimo la duración y la intensidad del TAPD han impulsado el desarrollo de los dispositivos de tercera generación.

Stents farmacoadactivos sin polímero

La cubierta de polímero interviene en la patogenia del fallo del stent a largo plazo, al desencadenar un posible estímulo

inflamatorio crónico causante de un retraso en el recubrimiento endotelial y TS. Así pues, se ha desarrollado una nueva estrategia para eliminar las complicaciones que se producen como consecuencia del polímero que ha conducido a los SFA sin polímero, que teóricamente pueden evitar estos efectos negativos a largo plazo, con lo que se reduce la tasa de TS y permite un TAPD más breve.

Sin embargo, dado que el polímero no solo actúa como portador del fármaco, sino que también modula su liberación, el desarrollo de los SFA sin polímero requería una nueva tecnología para mantener sin un vehículo de polímero la suficiente concentración del fármaco antiproliferativo con el paso del tiempo (tabla 2).

Por consiguiente, se modificó la superficie metálica del stent para que fuera porosa (poros de 5–15 nm) y se cargó el fármaco antiproliferativo directamente en esos poros durante el proceso de fabricación del SFA. Sin embargo, la liberación del fármaco era difícil de controlar y en algunos ECA pequeños, aunque se demostró la no inferioridad, no se documentó una mejora de los resultados clínicos en comparación con los SFA de segunda generación¹⁹. El fármaco puede transportarse también por nanopartículas en un compuesto de matriz, lo que puede facilitar la penetración más profunda del fármaco en las paredes vasculares en las que se produce una elución rápida (stent Cre8, CID Vascular; Saluggia, VC, Italia; y BioFreedom, Biosensors; Morges, Suiza) o puede aplicarse en microgotas mediante cristalización (VES-TASync, MIV therapeutics, Vancouver, Canadá). Hasta la fecha hay pocos ECA que hayan evaluado el rendimiento de los SFA sin polímero y serán necesarios ensayos más grandes sobre la eficacia y la seguridad a largo plazo. Otros stents de tercera generación

Tabla 1Principales ensayos controlados y aleatorizados que comparan los *stents* metálicos con la actual generación de *stents* metálicos liberadores de fármacos

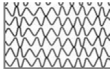








Ensayo clínico	Stents comparadores	Pacientes, n	Tipo de paciente	Criterios angiográficos	Seguimiento	Criterio principal de valoración	Diseño del estudio	Resultados del objetivo primario	Año
TAXUS II (NCT00299026)	SM/SLP	536	AE, AI, isquemia silente	LL < 12 mm DVR: 30-35 mm	5	Proliferación de neointima en la IVUS a los 6 meses	Multicéntrico, superioridad	SLP superior a SM	2003-2009
TAXUS V (Stone et al. ⁵)		1.156	AE	EC de 1 vaso; DVR 2,25-4,0 mm; LL 10-46 mm	4	RVD debido a isquemia a los 9 meses	Multicéntrico, superioridad		2005
TAXUS VI (NCT00297804)		446	AE, AI, isquemia silente	EC de 1 vaso compleja; DVR 2,5-3,75 mm LL 18-40 mm	5	RVD a los 9 meses	Multicéntrico, superioridad		2005-2009
HORIZONS-AMI (NCT00433966)		3.006	SCA-IAMCEST	—	3	1) RLD a 1 año; 2) muerte, IM, ictus o TS a 1 año	Multicéntrico, superioridad en RLD y no inferioridad en muerte, IM, ictus, TS	SLP superior en RLD y no inferior en los objetivos clínicos	2009-2011
ISAR DESIRE 2 (NCT00598715)	SLP/SLS	450	AE, AI, isquemia silente	RES de SLS	5	Pérdida luminal tardía a los 8 meses	2 centros, no inferioridad	SLP no inferior a SLS	2010
ISAR DIABETES (Dibra et al. ⁶)		250	Diabetes mellitus, AE, AI, prueba de esfuerzo positiva	—	5	Pérdida luminal tardía a los 6 meses		SLP inferior a SLS	2005
ISAR SMART III (NCT00146575)		360	AE, AI, prueba de esfuerzo positiva	DVR < 2,8 mm	5	Pérdida luminal tardía en el <i>stent</i> a los 8 meses			2006
PASEO (NCT00759850)	SM/SLP/SLS	270	IAMCEST	—	4	RLD a los 12 meses	Monocéntrico, superioridad	SLP y SLS superiores a SMSR	2009
PRISON II (NCT00428454)	SM/SLS	200	Prueba de esfuerzo positiva	Oclusión total crónica (> 2 semanas)	3	Reestenosis angiográfica en el segmento a los 6 meses	2 centros, superioridad	SLS superior a SM	2006-2009
RAVEL (NCT00233805)		238	AE, AI, isquemia silente	DVR 2,5-3,5 mm LL < 18 mm	4	Pérdida luminal tardía en el <i>stent</i> a los 6 meses	Multicéntrico, superioridad		2002-2007
TYPHOON (NCT00232830)		712	IAMCEST	—	4	FVD a 1 año	Multicéntrico, superioridad		2006-2011
MULTISTRATEGY (NCT00229515)		744	IAMCEST	—	3	Muerte, IM, RVD a los 8 meses por motivos clínicos	Multicéntrico, superioridad		2008-2011
SIRIUS (Moses et al. ⁷)		1.058	AE, AI, isquemia silente	DVR 2,5-3,5 mm LL 15-30 mm	4	FVD a los 9 meses	Multicéntrico, superioridad		2003-2009
ENDEAVOR II (NCT00614848)	SLZ-PC/SM	1.193	AE, AI, isquemia silente	EC de 1 vaso; DVR 2,25-3,5 mm LL 14-27 mm	5	FVD a los 9 meses	Multicéntrico, superioridad	SLZ-PC superior a SM	2006-2010
ENDEAVOR III (NCT00217256)	SLS/SLZ-PC	436	AE, AI, isquemia silente, prueba de esfuerzo positiva	—	5	Pérdida luminal tardía	Multicéntrico, no inferioridad	SLZ-PC inferior a SLS	2006-2011
SORT OUT III (NCT00660478)		2.323	Pacientes no seleccionados	—	5	Muerte cardiaca, IM, RVD a los 9 meses	Multicéntrico, superioridad	SLS superior a SLZ-PC	2010
ENDEAVOR IV (NCT00217269)	SLP/SLZ-PC	1.548	AE, AI, isquemia silente, prueba de esfuerzo positiva	—	3	FVD a los 9 meses	Multicéntrico, no inferioridad	SLP no inferior a SLZ-PC	2009-2010

Tabla 1 (Continuación)Principales ensayos controlados y aleatorizados que comparan los *stents* metálicos con la actual generación de *stents* metálicos liberadores de fármacos

Ensayo clínico	<i>Stents</i> comparadores	Pacientes, n	Tipo de paciente	Criterios angiográficos	Seguimiento	Criterio principal de valoración	Diseño del estudio	Resultados del objetivo primario	Año
Naples-Diabetes (Briguori et al. ⁸)	SLP/SLS/SLZ-PC	226	Diabetes mellitus, AE, AI, isquemia silente, prueba de esfuerzo positiva	—	3	Muerte, IM no mortal, RVD por motivos clínicos a los 3 años	Monocéntrico, superioridad	SLP y SLS superiores a SLZ-PC	2011
ZEST (NCT00418067)	SLZ-PC/SLS/SLP	2.645	AE, AI, IAMSEST, isquemia silente	—	1	Muerte, IM y RVD motivada por isquemia	No inferioridad respecto a SLS; superioridad respecto a SLP	SLZ-PC no inferior a SLS y superior a SLP	2010
EXAMINATION (NCT00828087)	SLE/SM	1.498	IAMCEST	DVR 2,25-4,0 mm	2	Muerte, IM, cualquier revascularización, RLD y TS	Multicéntrico, superioridad	SLE superior a SM	2011
RACES MI (NCT01684982)	SLE/SLS	500	IAMCEST	—	3	Muerte cardíaca, reinfarto, TS definitiva o probable y RVD a los 3 años	Monocéntrico, superioridad	Eficacia similar; SLS se asocia con reducción de la TS	2007
RESOLUTE (NCT00617084)	SLE-CoCr/SLZ-Re	2.292	Pacientes no seleccionados (EC sintomática)	DVR 2,25-4,0 mm	4	FLD a los 12 meses	Multicéntrico, no inferioridad	SLZ-Re no inferior a SLE-CoCr	2010-2011
TWENTE (NCT01066650)	SLZ-Re/SLE-CoCr	1.391	Pacientes no seleccionados (excluidos los SCA)	—	1	FVD, muerte cardíaca, IM y RVD por indicación clínica	Monocéntrico, no inferioridad	SLZ-Re no inferior a SLE-CoCr	2012
SPIRIT I (NCT00180453)	SLE-CoCr/SM	60	AE, AI, isquemia silente, prueba de esfuerzo positiva	EC de 1 vaso (tipo A-B1); DVR 3 mm; LL < 12 mm	5	Pérdida tardía en el <i>stent</i> a los 180 días	Multicéntrico, superioridad	SLE-CoCr superior a SM	2007-2011
SPIRIT III (NCT00180479)	SLE-CoCr/SLP	1002	Pacientes no seleccionados (TIMI > 1)	DVR 2,25-4,25 mm; LL < 32 mm	5	Pérdida tardía en el segmento a los 9 meses	Multicéntrico, no inferioridad o superioridad	SLE-CoCr superior a SLP	2009
SPIRIT IV (NCT00307047)		3.687	AE, AI, isquemia silente, prueba de esfuerzo positiva	DVR 2,25-4,25 mm; LL < 28 mm	3	FLD a 1 año	Multicéntrico, no inferioridad o superioridad		2010
COMPARE (NCT01016041)		1.800	Pacientes no seleccionados	—	5	Muerte, IM, RVD	Monocéntrico, superioridad		2010-2011
SORT OUT IV (NCT01879358)	SLE-CoCr/SLS	2.774	Pacientes no seleccionados	—	5	Muerte cardíaca, IM, TS definitiva y RVD a los 9 meses	Multicéntrico, no inferioridad	SLE-CoCr no inferior a SLS	2010
ISAR TEST IV (NCT00598676)		1.304	Pacientes no seleccionados	—	3	Muerte cardíaca, IM y RLD a 1 año	2 centros, no inferioridad		2007
PLATINUM (NCT00823212)	SLE-PtCr/SLE-CoCr	1.530	AE, AI, isquemia silente	EC de 1 vaso; DVR 2,5-4,25 mm; LL < 24 mm	3	FLD a 1 año	Multicéntrico, no inferioridad	SLE-PtCr no inferior a SLE-CoCr	2009

AE: angina estable; AI: angina inestable; DVR: diámetro del vaso de referencia; EC: enfermedad coronaria; FLD: fallo de la lesión diana definido como muerte cardíaca, IM del vaso diana o RLD; FVD: fallo del vaso diana definido como muerte cardíaca, IM del vaso diana o RVD; IAMCEST: infarto agudo de miocardio con elevación del segmento ST; IAMSEST: infarto agudo de miocardio sin elevación del ST; IM: infarto de miocardio; IVUS: ecografía intravascular; LL: longitud de la lesión; RES: reestenosis en el *stent*; RLD: revascularización de la lesión diana; RVD: revascularización del vaso diana; SCA: síndrome coronario agudo; SLE: *stent* liberador de everolimus; SLE-CoCr: *stent* de cobalto-cromo liberador de everolimus; SLE-PtCr: *stent* de platino-cromo liberador de everolimus; SLP: *stent* liberador de paclitaxel; SLS: *stent* liberador de sirolimus; SLZ: *stent* liberador de zotarolimus; SLZ-PC: *stent* liberador de zotarolimus basado en fosforilcolina; SLZ-Re: *stent* liberador de zotarolimus Resolute; SM: *stent* metálico; TIMI: *Thrombolysis In Myocardial Infarction*; TS: trombosis del *stent*.

Tabla 2Actuales *stents* farmacoactivos de segunda generación con polímero duradero, con polímero biodegradable y sin polímero

Fabricante	Nombre	Diseño	Aleación de la plataforma	Grosor de los <i>struts</i>	Tipo de polímero y grosor	Fármaco	ECA
<i>SFA con polímero duradero</i>							
Medtronic	Endeavor		MP35N Cobalto-cromo (Driver)	91 μm	PC (4,1 μm)	Zotarolimus	ENDEAVOR IV [NCT00217269]
	Resolute		MP35N Cobalto-cromo (Driver)	91 μm	BioLinx (4,1 μm)	Zotarolimus	RESOLUTE [NCT00248079]
Abbot Vascular	Familia XIENCE*		L605 Cobalto-cromo (Vision)	81 μm	PBMA, PVDF-HFP (7,6 μm)	Everolimus	SPIRIT I-V [NCT00180453; NCT00180310; NCT00180479; NCT00307047; NCT01171820]
Boston Scientific	Promus PREMIERE		Platino-cromo (Omega)	81 μm	PBMA, PVDF-HFP (6 μm)	Everolimus	PLATINUM [NCT00823212]
<i>SFA con polímero biodegradable o sin polímero</i>							
Biosensors International	BioMatrix Flex		Acero inoxidable (Juno)	112 μm	AP (10 μm)	Umirolimus (Biolimus-A9)	LEADERS [NCT00823212]
	BioFreedom		Acero inoxidable (Juno)	112 μm	Ninguno	Umirolimus (Biolimus-A9)	LEADERS FREE [NCT01623180]
Biotronik	Orsiro		L605 Cobalto-cromo (Pro-kinetic)	61 μm	Poli-L-lactato (BIOLute) (7,5 μm)	Sirolimus	BIOFLOW [NCT02389946]
Terumo	Nobori		Acero inoxidable (Gazelle)	125 μm	AP (20 μm)	Umirolimus (Biolimus-A9)	NEXT [NCT01303640]
Boston Scientific	SYNERGY		Platino-cromo	74 μm	Poli-D,L-lacto-coglucolato (4 μm)	Everolimus	EVOLVE [NCT01665053]

AP: ácido poliláctico; BIOLute: poli-L-lactato bioabsorbible liberadora de un fármaco limus; ECA: ensayo controlado y aleatorizado; HFP: hexafluoropropileno; L605: cobalto-cromo-tungsteno-níquel; MP35N: níquel, cobalto, cromo y molibdeno; PBMA: poli-(n-butilmetacrilato); PC: fosforilcolina; PVDF: fluoruro de polivinilideno.

* La familia XIENCE incluye: XIENCE V, XIENCE nano, XIENCE PRIME, XIENCE PRIME LL, XIENCE Xpedition, XIENCE Xpedition SV, XIENCE Xpedition LL y XIENCE Alpine.

parecen alcanzar el mismo objetivo con pequeñas manchas de polímero biodegradable en la superficie abluminal del *stent* (SYNERGY, Boston Scientific; Minneapolis, Minnesota, Estados Unidos).

Stents de polímero biodegradable

Los SFA recubiertos de polímeros biodegradables (como PLLA) pueden aportar las ventajas de un SFA convencional en la fase inicial y comportarse como un SM en fases posteriores.

La degradación del polímero bioabsorbible se produce simultáneamente a la liberación controlada del fármaco antiproliferativo en la fase inicial tras el implante. Tras la liberación completa del fármaco y la biodegradación del polímero, en la arteria coronaria solo queda la plataforma metálica (tabla 2). Actualmente se usan varios polímeros bioabsorbibles que difieren en su biocompatibilidad, el tiempo de degradación y su distinta repercusión en la función endotelial, el crecimiento de las células de músculo liso y la trombogenicidad^{20,21}.

A pesar de las ventajas teóricas y de los resultados iniciales alentadores, que muestran menores tasas de TS muy tardía que los SFA de primera generación y no inferioridad en eficacia y seguridad en comparación con los SFA de segunda generación, son necesarios resultados a largo plazo^{22,23}.

Armazones totalmente bioabsorbibles

La preocupación existente sobre los eventos adversos tardíos relacionados con la persistencia de las plataformas metálicas en el vaso coronario ha generado durante la última década cierto interés por la tecnología de *stents* totalmente bioabsorbibles, y es posible que esto constituya la cuarta revolución en la cardiología intervencionista. El fundamento que subyace a su uso consiste en crear un sostén mecánico transitorio en el vaso sanguíneo, con objeto de evitar la reestenosis inmediata y la retracción vascular, y permitir luego que se degrade con el paso del tiempo, con lo que se elimina el riesgo a largo plazo asociado con la presencia de un armazón metálico.

Estos dispositivos, denominados AB, aportan la liberación local del fármaco y el soporte mecánico de un SFA metálico permanente durante los primeros 12 meses y luego se reabsorben por completo al cabo de 24-36 meses, lo cual permite el restablecimiento de un diámetro luminal y una función vasomotora normales a lo largo de los años; de esta forma se elimina posibles fuentes de eventos adversos tardíos, con lo que podría reducirse la necesidad de un TAPD a largo plazo y podría realizarse una revascularización quirúrgica si fuera necesario.

Los AB pueden ser de una aleación metálica (aleación de magnesio o hierro) o una plataforma polimérica de un L-isómero

de PLLA, cubierta por un polímero y un fármaco antiproliferativo. El primer AB farmacológico se implantó en 1995 y desde entonces se han estudiado aproximadamente 9 AB en ensayos clínicos (primer uso en el ser humano o ECA), pero la FDA o la CE han autorizado el uso solo de algunos, y el dispositivo con el que hay más experiencia y más larga (BVS ABSORB, ABSORB, Abbott; Minneapolis, Minnesota, Estados Unidos) ha sido retirado del mercado.

Cuando se realiza una angioplastia con un AB, la técnica utilizada para el implante, la elección de las lesiones y los pacientes apropiados, la técnica de predilatación y posdilatación y la elección de un TAPD individualizado se consideran cruciales para reducir la incidencia de TS²⁴.

A pesar del optimismo inicial, continúan existiendo retos importantes para los AB de PLLA de primera generación. La fuerza radial de un AB es más débil que la de un SFA, por lo que la retracción puede ser un problema a causa de la rápida absorción. Para superar este problema, el diseño del *stent* requiere *struts* gruesos para mantener la fuerza radial, y esto podría conducir a una expansión incompleta y una reducción del diámetro de la luz tras el despliegue²⁵. Los SM bioabsorbibles son cada vez más atractivos, puesto que tienen la posibilidad de superar la limitación de los *stents* de polímero biodegradable, con mayor fuerza radial y unos *struts* menos gruesos²⁶.

La generación actual de AB de PLLA ha mostrado al año unas tasas de trombosis del dispositivo y de IM superiores. Estos datos se han confirmado en metanálisis y registros clínicos²⁷ y corresponden principalmente al Absorb BVS, que hasta el momento es el armazón más utilizado y el único que dispone de la marca CE y la aprobación de la FDA. Dada la mayor incidencia de TS observada con el Absorb, Abbott ha limitado recientemente su uso a ensayos clínicos controlados o registros. Todavía queda mucho camino por recorrer antes de que los AB puedan utilizarse sistemáticamente en la práctica clínica.

¿LOS STENTS METÁLICOS AÚN MERECE ESTAR EN EL LABORATORIO DE CATETERISMO?

Los SFA aportan una clara ventaja respecto a los SM en cuanto a reestenosis. Los ECA y registros han coincidido en mostrar superioridad de los SFA de segunda generación respecto a los SM en cuanto a reestenosis clínica y angiográfica (tabla 1), con una reducción de las tasas de nueva revascularización y de eventos de TS, pero con unos resultados clínicos comparables (en muerte e IM espontáneo), según se ha observado recientemente en el ensayo NORSTENT²⁸. A pesar de esta clara ventaja, la seguridad a largo plazo de los SFA depende de un TAPD de larga duración, lo que hace que los SM sean más atractivos en determinados contextos clínicos en que el paciente no puede completar el periodo recomendado de TAPD debido a la falta de adherencia, la necesidad de una intervención quirúrgica no cardíaca en el plazo de 1 año tras la ICP o un aumento del riesgo de hemorragia. En estas situaciones clínicas, el pequeño beneficio previsto con la reducción de las reestenosis puede quedar contrarrestado por la necesidad de mantener el tratamiento antiagregante plaquetario.

Debe resaltarse que el uso de un SM requiere una cuidadosa selección de los pacientes excluyendo determinadas características anatómicas coronarias (lesiones en bifurcación que requieran una estrategia de 2 *stents*, lesiones largas, afeción de la coronaria principal izquierda o diámetro vascular pequeño, < 3 mm) y determinadas situaciones clínicas (tratamiento de oclusión total, oclusión de injerto de vena safena, IM con elevación del segmento ST) en las que se desaconseja el uso de SM^{28,29}.

La reciente disponibilidad de los SFA sin polímeros en algunos países ha reducido aún más el ámbito en que puede ser necesario el uso de un SM. Los SM con una delgada capa (o manchas aisladas) de

polímero abluminal biodegradable pueden ser una alternativa más segura.

CONCLUSIONES Y PERSPECTIVAS FUTURAS

No podíamos haber previsto las repercusiones de nuestro trabajo hace tantos años. Los implantes de *stents* en arterias coronarias son el tratamiento de elección para la EC. Con la aparición de los *stents*, se ha resuelto la contribución mecánica a la reestenosis y la retracción aguda, lo cual hace que la cirugía de *bypass* de urgencia sea cosa del pasado. Hay un gran conjunto de evidencia que muestra una mejora significativa de la seguridad y la eficacia de los *stents* coronarios con la evolución de los dispositivos, y ello ha hecho que los SFA de segunda generación sean el tratamiento de elección para los pacientes que requieren una angioplastia coronaria. Los SM, que han dominado durante 15 años nuestros laboratorios de cateterismo, continúan siendo una opción para pacientes seleccionados, en especial los que no pueden completar el periodo de TAPD recomendado.

Actualmente el reto está en desarrollar la combinación adecuada de fármacos, plataformas y recubrimientos que permita eliminar por completo, y no solo reducir, las trombosis y las reestenosis.

CONFLICTO DE INTERESES

No se declara ninguno.

BIBLIOGRAFÍA

- Serruys PW, De Jaegere P, Kiemeneij F, et al. BNESTENT study group. A comparison of balloon-expandable-stent implantation with balloon angioplasty in patients with coronary artery disease. *N Engl J Med.* 1994;331:489–495.
- Fischman DL, Leon MB, Baim DS, et al. A randomized comparison of coronary-stent placement and balloon angioplasty in the treatment of coronary artery disease. Stent restenosis study investigators. *N Engl J Med.* 1994;331:496–501.
- Hoffmann R, Mintz GS, Dussaillant G, et al. Patterns and mechanisms of in-stent restenosis. A serial intravascular ultrasound study. *Circulation.* 1996;94:1247–1254.
- Bangalore S, Kumar S, Fusaro M, et al. Short- and long-term outcomes with drug-eluting and bare-metal coronary stents: a mixed-treatment comparison analysis of 117 762 patient-years of follow-up from randomized trials. *Circulation.* 2012;125:2873–2891.
- Stone GW, Ellis SG, Cannon L, et al. Comparison of a polymer-based paclitaxel-eluting stent with a bare metal stent in patients with complex coronary artery disease: a randomized controlled trial. *JAMA.* 2005;294:1215–1223.
- Dibra A, Kastrati A, Mehilli J, et al. Paclitaxel-eluting or sirolimus-eluting stents to prevent restenosis in diabetic patients. *N Engl J Med.* 2005;353:663–670.
- Moses JW, Leon MB, Popma JJ, et al. Sirolimus-eluting stents versus standard stent in patients with stenosis in a native coronary artery. *N Engl J Med.* 2003;349:1315–1323.
- Briguori C, Airolidi F, Visconti G, et al. Novel Approaches for Preventing or Limiting Events in diabetic patients (Naples- Diabetes) trial: a randomized comparison of 3 drug-eluting stents in diabetic patients. *Circ Cardiovasc Interv.* 2011;4:121–129.
- Stone GW, Ellis SG, Cox DA, et al. A polymer-based, paclitaxel-eluting stent in patients with coronary artery disease. *N Engl J Med.* 2004;350:221–231.
- Stettler C, Wandel S, Allemann S, et al. Outcomes associated with drug-eluting and bare-metal stents: a collaborative network meta-analysis. *Lancet.* 2007;370:937–948.
- Camenzind E, Steg PG, Wijns W. Stent thrombosis late after implantation of first-generation drug-eluting stents: a cause for concern. *Circulation.* 2007;115:1440–1455.
- Douglas PS, Brennan JM, Anstrom KJ, et al. Clinical Effectiveness of Coronary Stents in the Elderly: Results from 262,700 Medicare Patients in ACC-NCDR®. *J Am Coll Cardiol.* 2009;53:1629–1641.
- Kirtane AJ, Leon MB, Ball MW, et al. The “final” 5-year follow-up from the ENDEAVOR IV trial comparing a zotarolimus-eluting stent with a paclitaxel-eluting stent. *JACC Cardiovasc Interv.* 2013;6:325–333.
- Serruys PW, Silber S, Garg S, et al. Comparison of zotarolimus-eluting and everolimus-eluting coronary stents. *N Engl J Med.* 2010;363:136–146.
- Von Birgelen C, Basalus MW, Tandjung K, et al. A randomized controlled trial in second-generation zotarolimus-eluting resolute stents versus everolimus-eluting

- Xience V stents in real-world patients: The TWENTE trial. *J Am Coll Cardiol*. 2012;59:1350–1361.
16. Di Mario C, Serruys PW, Silber S, et al. Long-term outcome after Resolute zotarolimus-eluting stent implantation in patients with ST-segment elevation acute myocardial infarction: insights from the RESOLUTE All Comers Trial and the RESOLUTE Global Clinical Trial Program. *EuroIntervention*. 2016;12:1207–1214.
 17. Räber L, Magro M, Stefanini GG, et al. Very late coronary stent thrombosis of a newer-generation everolimus-eluting stent compared with early-generation drug-eluting stents: a prospective cohort study. *Circulation*. 2012;125:1110–1121.
 18. Palmerini T, Benedetto U, Biondi G, et al. Long-Term Safety of Drug-Eluting and Bare-Metal Stents Evidence From a Comprehensive Network Meta-Analysis. *J Am Coll Cardiol*. 2015;65:2496–2507.
 19. Kufner S, Sorges J, Mehili J, et al. Randomized Trial of Polymer-Free Sirolimus- and Probucoel-Eluting Stents Versus Durable Polymer Zotarolimus-Eluting Stents: 5-Year Results of the ISAR-TEST-5 Trial. *JACC Cardiovasc Interv*. 2016;9:784–792.
 20. Barlis P, Regar E, Serruys PW, et al. An optical coherence tomography study of a biodegradable vs. durable polymer-coated limus-eluting stent: a LEADERS trial sub-study. *Eur Heart J*. 2010;31:165–176.
 21. Gutiérrez-Chico JL, Jüni P, García-García HM, et al. Long-term tissue coverage of a biodegradable polylactide polymer-coated biolimus-eluting stent: comparative sequential assessment with optical coherence tomography until complete resorption of the polymer. *Am Heart J*. 2011;162:922–931.
 22. Windecker S, Serruys PW, Wandel S, et al. Biolimus-eluting stent with biodegradable polymer versus sirolimus-eluting stent with durable polymer for coronary revascularisation (LEADERS): a randomised non-inferiority trial. *Lancet*. 2008;372:1163–1173.
 23. Kereiakes DJ, Meredith IT, Windecker S, et al. Efficacy and safety of a novel bioabsorbable polymer-coated, everolimus-eluting coronary stent: the EVOLVE II Randomized Trial. *Circ Cardiovasc Interv*. 2015;8:e002372.
 24. Tarantini G, Saia F, Capranzano P, et al. SICI-GISE Position paper: Use of Absorb BVS in clinical practice. *G Ital Cardiol (Rome)*. 2016;17(Suppl 1):28S–44S.
 25. Mattesini A, Boeder N, Valente S, et al. Absorb vs DESolve: an optical coherence tomography comparison of acute mechanical performances. *EuroIntervention*. 2016;12:e566–e573.
 26. Erbel R, Di Mario C, Bartunek J, et al. Temporary scaffolding of coronary arteries with bioabsorbable magnesium stents: a prospective, non-randomised multicentre trial. *Lancet*. 2007;369:1869–1875.
 27. Stone GW, Gao R, Kimura T, et al. 1-year outcomes with the Absorb bioresorbable scaffold in patients with coronary artery disease: a patient-level, pooled meta-analysis. *Lancet*. 2016;387:1277–1289.
 28. Bønaa KH, Mannsverk J, Wiseth R, et al. NORSTENT Investigators. Drug-eluting or bare-metal stents for coronary artery disease. *N Engl J Med*. 2016;375:1242–1252.
 29. Colombo A, Giannini F, Briguori C. Should We Still Have Bare-Metal Stents Available in Our Catheterization Laboratory? *J Am Coll Cardiol*. 2017;70:607–619.