

cuya máxima precocidad en la aurícula derecha se encuentra posterior o superior al haz de His. La originalidad del presente caso radica en el implante reciente de una prótesis aórtica como posible desencadenante de la TA, lo cual, desde nuestro conocimiento, no se había descrito en la literatura. Este hecho hizo que probáramos a realizar la ablación desde la aurícula derecha antes de cartografiar la raíz aórtica. No se hizo el mapeo del septo interauricular izquierdo, que se podría haber considerado, dada la escasa eficacia que se ha indicado de la ablación desde dicha localización (25–64%)<sup>5,6</sup> y la suficiente distancia desde el electrograma auricular más precoz en la raíz aórtica hasta la prótesis, lo que permitió una ablación segura (figura 2).

Desde 2014, en nuestro centro se realizaron ablaciones de TA focal en 46 pacientes (figura del material suplementario); 11 tenían TA de origen perihisiano y se los trató con ablación desde la raíz aórtica (todos desde un seno no coronario). Dichos pacientes tuvieron similares tasas de éxito agudo de la ablación (el 100 frente al 91%;  $p = 0,431$ ), pero menores recurrencias de arritmias auriculares en el seguimiento (0 frente al 26%;  $p = 0,009$ ), que los pacientes con TA de otros orígenes.

### CONFLICTO DE INTERESES

E. Franco y J. Moreno han recibido honorarios de consultoría de Biosense Webster.

### MATERIAL SUPLEMENTARIO



Se puede consultar material suplementario a este artículo en su versión electrónica disponible en <https://doi.org/10.1016/j.recesp.2018.04.003>.

Eduardo Franco<sup>a,\*</sup>, Daniel Rodríguez Muñoz<sup>a</sup>, Roberto Matía Francés<sup>a</sup>, Antonio Hernández-Madrid<sup>a</sup>, Inmaculada Sánchez Pérez<sup>b</sup> y Javier Moreno<sup>a</sup>

<sup>a</sup>Servicio de Cardiología, Hospital Universitario Ramón y Cajal, Madrid, España

<sup>b</sup>Servicio de Cardiología Infantil, Hospital Universitario Ramón y Cajal, Madrid, España

\* Autor para correspondencia:

Correo electrónico: [efranco@academiamir.com](mailto:efranco@academiamir.com) (E. Franco).

On-line el 2 de mayo de 2018

### BIBLIOGRAFÍA

1. Beukema RJ, Smit JJ, Adiyaman A, et al. Ablation of focal atrial tachycardia from the non-coronary aortic cusp: case series and review of the literature. *Europace*. 2015;17:953–961.
2. Fontenla A, García-Fernández J, Ibáñez JL; Spanish Catheter Ablation Registry collaborators. Spanish Catheter Ablation Registry. 16th Official Report of the Spanish Society of Cardiology Working Group on Electrophysiology and Arrhythmias (2016). *Rev Esp Cardiol*. 2017;70:971–982.
3. Yanni J, Boyett MR, Anderson RH, Dobrzynski H. The extent of the specialized atrioventricular ring tissues. *Heart Rhythm*. 2009;6:672–680.
4. Toniolo M, Rebellato L, Poli S, Daleffe E, Proclemer A. Efficacy and safety of catheter ablation of atrial tachycardia through a direct approach from noncoronary sinus of Valsalva. *Am J Cardiol*. 2016;118:1847–1854.
5. Lyan E, Toniolo M, Tsyganov A. Comparison of strategies for catheter ablation of focal atrial tachycardia originating near the His bundle region. *Heart Rhythm*. 2017;14:998–1005.
6. Pap R, Makai A, Szilágyi J, et al. Should the aortic root be the preferred route for ablation of focal atrial tachycardia around the AV node? Support from intracardiac echocardiography. *JACC Clin Electrophysiol*. 2016;2:193–199.

<https://doi.org/10.1016/j.recesp.2018.04.003>  
0300-8932/

© 2018 Sociedad Española de Cardiología. Publicado por Elsevier España, S.L.U. Todos los derechos reservados.

### Recuperación estructural y funcional tras 5 años del implante de armazón vascular bioabsorbible. Un análisis con tomografía de coherencia óptica



#### Functional and Structural Coronary Recovery at the 5-year Follow-up After Bioresorbable Vascular Scaffold Implantation. An Optical Coherence Tomography Analysis

#### Sr. Editor:

El armazón vascular bioabsorbible liberador de everolimus (Absorb-BVS, Abbott-Vascular; California, Estados Unidos), diseñado para reducir las complicaciones tardías de los stents metálicos, recibió la marca CE en 2011 y estuvo disponible en Europa en 2012. Aunque los resultados iniciales eran esperanzadores, recientes estudios han cuestionado la seguridad del dispositivo debido a una gran incidencia de trombosis e infarto<sup>1</sup>. Sin embargo, poco se ha dicho acerca de la reabsorción del dispositivo y la recuperación morfológica y funcional del vaso de los pacientes de la práctica clínica real.

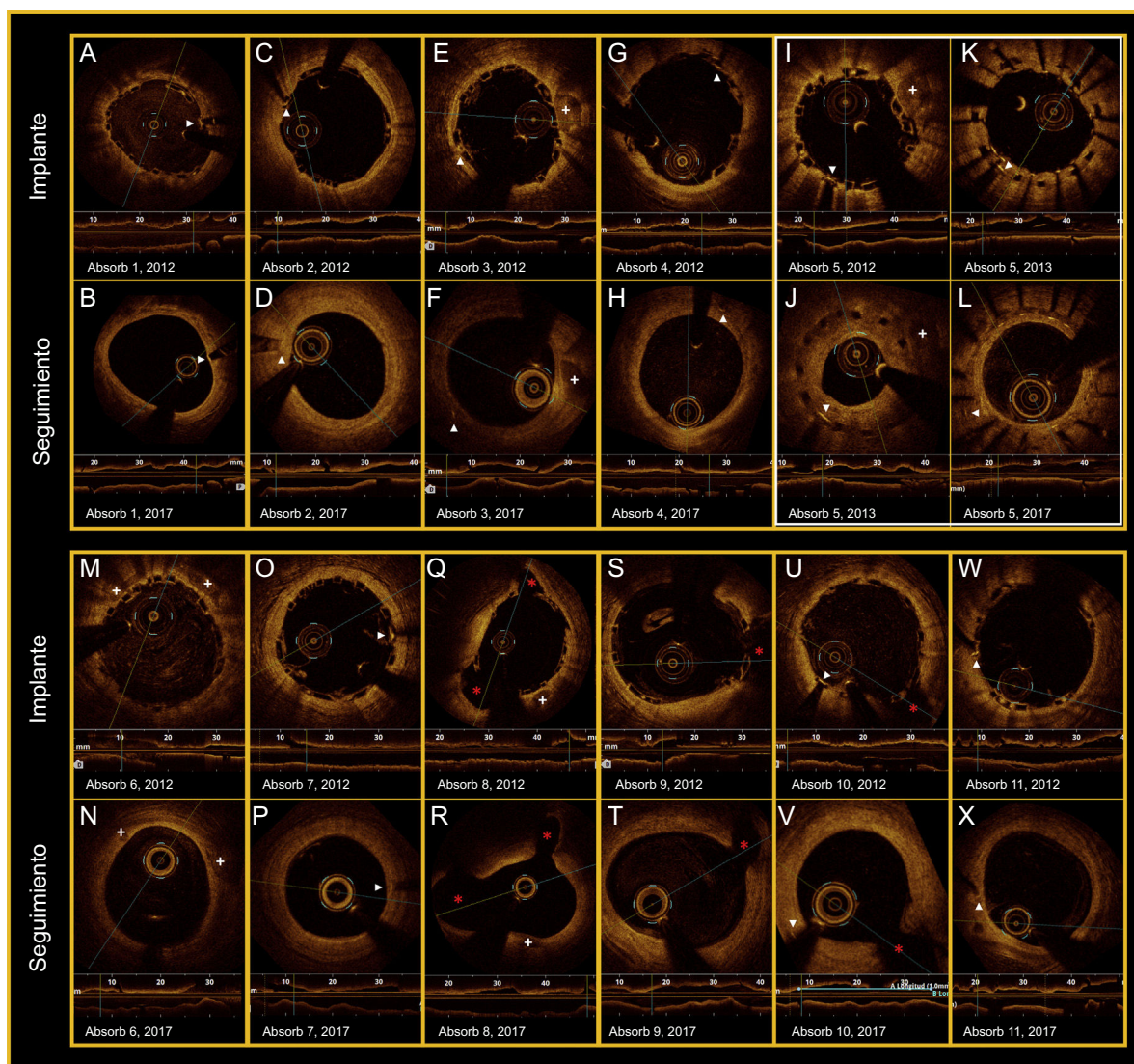
Se presenta un estudio de cohorte prospectivo y unicéntrico que evaluó morfológica y funcionalmente las coronarias tras el implante de Absorb-BVS por medio de angiografía, tomografía de coherencia óptica (OCT) y *quantitative flow ratio* (QFR) en una serie consecutiva de pacientes con 5 años de seguimiento. Las coronarias se analizaron retrospectivamente con angiografía de reconstrucción tridimensional (QAngio XA-3D research edition 1.0, Medis Special BV; Países Bajos) y las imágenes de OCT se obtuvieron con catéter Dragonfly a 180 cps y 18 mm/s (C7Fourier-Domain System, LightLab-Imaging, Inc.).

El análisis con OCT (segmento tratado y 5 mm adyacentes) se realizó con *software* LightLab a intervalos de 1 mm (Abbott; Abbott Park, Estados Unidos). Las marcas de los Absorbs-BVS, la angiografía y las referencias anatómicas se usaron para localizar el segmento tratado. Los aspectos morfológicos estudiados fueron: reabsorción del dispositivo, área luminal, índice de asimetría, índice de excentricidad, área residual de estenosis, grosor neointimal, mínimo grosor de placa y *ostium* de ramas laterales<sup>2</sup>. Además, estos parámetros se revaloraron tras la administración intracoronaria de 200 µg de nitroglicerina como parte del estudio funcional.

Los datos se analizaron con la prueba de la  $\chi^2$  y el test exacto de Fisher (variables categóricas) y con la t de Student para datos emparejados (variables continuas). El test de Shapiro-Wilk confirmó la normalidad. Se consideró significación estadística con  $p \leq 0,05$  y los análisis se realizaron con IBM-SPSS-23.0.

Se analizaron 11 Absorbs-BVS en 9 pacientes. La media de edad era  $70 \pm 8$  años, el 89% eran varones, se describió síndrome coronario agudo en el 78% de los casos y la arteria más tratada fue la descendente anterior (64%) con lesión tipo B2-C (*American Heart Association/American College of Cardiology*) en el 46%. Se realizó predilatación en el 91% y posdilatación en el 55%. Aunque no hubo complicaciones durante el implante, 1 paciente sufrió reestenosis en la coronaria derecha distal tras 6 meses (infraexpansión del Absorb-BVS  $2,5 \times 18$  mm), y se trató finalmente con *stent* farmacológico.

El impacto funcional de cada lesión se valoró basalmente con *quantitative flow ratio*, y se obtuvo una media de  $0,59 \pm 0,15$  antes del implante. El diámetro medio alcanzado tras el implante fue



**Figura.** Todos los paneles muestran los hallazgos de la OCT (implante-seguimiento). Las flechas blancas indican las marcas radioopacas del Absorb-BVS. Las cruces blancas indican las placas y los nódulos de calcio. Los asteriscos rojos marcan las ramas laterales. I-L: reestenosis grave del Absorb-BVS (6 meses), que se trató con *stent* farmacocactivo (2013) sin perjuicio de la reabsorción (2017). OCT: tomografía de coherencia óptica. Esta figura se muestra a todo color solo en la versión electrónica del artículo.

**Tabla**  
Hallazgos por OCT en pacientes tratados con Absorb-BVS tras 5 años de seguimiento

Estudio morfológico	2012	2017	p
Variables estudiadas	Tras el implante, n (11)	Seguimiento, n (11)	
Área luminal mínima (mm <sup>2</sup> )	7,50 ± 1,48	4,52 ± 1,25	< 0,001
Área luminal media (mm <sup>2</sup> )	8,84 ± 1,60	6,64 ± 2,19	< 0,001
Diámetro luminal medio (mm)	3,33 ± 0,31	2,86 ± 0,46	< 0,001
Índice de excentricidad	0,84 ± 0,02	0,87 ± 0,04	< 0,001
Índice de asimetría	0,35 ± 0,09	0,39 ± 0,1	0,204
Área residual de estenosis (%)	-2,21 ± 18,24	30,62 ± 14,61	< 0,001
Número de struts identificados	2119	0	
Struts mal apuestos	65 (3,1)	n/a	
Distancia de mala aposición (µm)	120,7 ± 65,37	n/a	
Área media del Absorb-BVS (mm <sup>2</sup> )	7,41 ± 1,55	n/a	
GMCF dentro de segmento tratado (µm)	80,85 ± 21,89	159,67 ± 74,20	0,012
Placas coronarias en segmento tratado	271	257	
GMCF < 65 µm dentro de segmento tratado	153 (56,5)	43 (16,7)	< 0,001
GMCF en segmento de referencia (µm)	82,77 ± 39,72	121,02 ± 96,78	0,336

**Tabla** (Continuación)

Hallazgos por OCT en pacientes tratados con Absorb-BVS tras 5 años de seguimiento

Estudio morfológico	2012	2017	
Variables estudiadas	Tras el implante, n (11)	Seguimiento, n (11)	p
Placas coronarias en segmento de referencia	52	79	
GMCF < 65 $\mu$ m en segmento de referencia	29 (55,8)	42 (53,2)	0,770
Estudio funcional	2017s		
Variables estudiadas	Pre-NTG	Post-NTG	
Área luminal mínima (mm <sup>2</sup> )	4,83 $\pm$ 1,12	4,82 $\pm$ 1,22	0,887
Área luminal media (mm <sup>2</sup> )	7,44 $\pm$ 1,38	7,55 $\pm$ 1,26	0,490
Diámetro luminal medio (mm)	3,04 $\pm$ 0,29	3,07 $\pm$ 0,26	0,500
Índice de excentricidad	0,87 $\pm$ 0,03	0,87 $\pm$ 0,04	0,701
Índice de asimetría	0,38 $\pm$ 0,11	0,42 $\pm$ 0,12	0,523
Área residual de estenosis (%)	27,63 $\pm$ 16,9	28,07 $\pm$ 18,5	0,854

GMCF: grosor mínimo de capa en fibroateroma; NTG: nitroglicerina; OCT: tomografía de coherencia óptica. Los valores expresan n (%) o media  $\pm$  desviación estándar.

0,32 mm mayor que el diámetro de referencia. La pérdida luminal tardía fue del 18,7  $\pm$  21% tras 5 años de seguimiento. Después del implante se identificaron con OCT 2.119 *struts*, pero en el seguimiento no se identificó ninguno (figura). Los principales cambios encontrados en el área y el diámetro lumbales y la morfología de la luz aparecen en la tabla.

La distancia media desde el borde luminal de las marcas hasta el endotelio (crecimiento neointimal) fue  $-134,7 \pm 30,6 \mu\text{m}$  tras el implante y  $213,5 \pm 112,4 \mu\text{m}$  en el seguimiento. En cuanto a las placas ateroscleróticas, se identificaron 271 (tras el implante) y 257 (a los 5 años); se registró un aumento del grosor mínimo de la capa de fibroateroma desde  $80,85 \pm 21,89$  hasta  $159,67 \pm 74,2 \mu\text{m}$  ( $p = 0,012$ ) y una disminución del porcentaje de placas vulnerables ( $< 65 \mu\text{m}$ ) desde el 56,5 hasta el 16,7% respectivamente.

El análisis angiográfico y por OCT reveló que las ramas enjauladas por los Absorb-BVS permanecían permeables tras 5 años con distintos tipos de puentes neointimales ostiales. El test vasodilatador con nitroglicerina no produjo cambios significativos en las variables analizadas por OCT (tabla).

En resumen, tras 5 años de seguimiento se observó: a) reabsorción completa de los Absorb-BVS, desarrollo neointimal (*golden-tube pattern*) y estabilización de las placas vulnerables; b) cambios evolutivos en el área y la concentración lumbales, y c) ausencia de vasodilatación tras la administración intracoronaria de nitroglicerina.

Aunque los hallazgos morfológicos son comparables a los obtenidos en estudios previos, la ausencia de vasorreactividad coronaria contrasta con los resultados descritos en los estudios Absorb<sup>3,4</sup>, lo cual puede tener impacto clínico y pronóstico<sup>5</sup>. En este sentido, la valoración angiográfica de la vasomoción coronaria puede ser subjetiva, pero la cuantificación de los diámetros y las áreas lumbales por OCT es un parámetro objetivo. Los autores son conscientes del escaso tamaño muestral y de su incapacidad para detectar complicaciones como la trombosis tardía o la neoaterosclerosis. Además, la ausencia de datos relacionados con las fases intermedias del proceso de reabsorción no permite descartar que ya se hubieran producido alteraciones evolutivas de la pared arterial o del BVS como evaginaciones coronarias o desmantelamiento de *struts*<sup>6</sup>. Finalmente, aunque la reducción del área luminal puede estar condicionada por el tamaño muestral y el test de vasorreactividad coronaria no se contrastó con segmentos coronarios sanos, este es el primer estudio que muestra hallazgos morfológicos y funcionales en pacientes de la práctica clínica tratados con Absorb-BVS tras 5 años de seguimiento y puede representar el primer paso en el desarrollo de nuevas investigaciones relacionadas con el tema.

## CONFLICTO DE INTERESES

La institución recibió una beca no condicionada de Abbott Vascular para el desarrollo de los estudios REPARA y REPARA-QALY.

Luis R. Goncalves-Ramírez<sup>a,\*</sup>, Hipólito Gutiérrez<sup>a,b</sup>, Carlos Cortés<sup>a</sup>, Itziar Gómez<sup>a</sup>, José A. San Román<sup>a,b</sup> e Ignacio J. Amat-Santos<sup>a,b</sup>

<sup>a</sup>Centro de Investigación Biomédica en Red Enfermedades Cardiovasculares (CIBERCV), Hospital Clínico Universitario, Valladolid, España

<sup>b</sup>Hemodinámica y Cardiología Intervencionista, Instituto de Ciencias del Corazón, Hospital Clínico Universitario, Valladolid, España

\* Autor para correspondencia:

Correo electrónico: [luisrenier@hotmail.com](mailto:luisrenier@hotmail.com)

(L.R. Goncalves-Ramírez).

On-line el 7 de mayo de 2018

## BIBLIOGRAFÍA

- Onuma Y, Dudek D, Thuesen L, et al. Five-year clinical and functional multislice computed tomography angiographic results after coronary implantation of the fully resorbable polymeric everolimus-eluting scaffold in patients with de novo coronary artery disease: the ABSORB cohort A trial. *JACC Cardiovasc-Interv.* 2013;6:999–1009.
- Suwannasom P, Sotomi Y, Asano T, et al. Change in lumen eccentricity and asymmetry after treatment with Absorb bioresorbable vascular scaffolds in the ABSORB cohort B trial: a five-year serial optical coherence tomography imaging study. *EuroIntervention.* 2017;12:e2244–e2252.
- Serruys PW, Onuma Y, Garcia-Garcia HM, et al. Dynamics of vessel wall changes following the implantation of the absorb everolimus-eluting bioresorbable vascular scaffold: a multi-imaging modality study at 6, 12, 24 and 36 months. *EuroIntervention.* 2014;9:1271–1284.
- Simsek C, Karanasos A, Magro M, et al. Long-term invasive follow-up of the everolimus-eluting bioresorbable vascular scaffold: five-year results of multiple invasive imaging modalities. *EuroIntervention.* 2016;11:996–1003.
- De la Torre Hernandez JM, Rumoroso JR, Ojeda S, et al. Angina and ischemia at 2 years with bioresorbable vascular scaffolds and metallic drug-eluting stents. ESTROFA Ischemia BVS-mDES Study. *Rev Esp Cardiol.* 2018;71:327–334.
- Gori T, Jansen T, Weissner M, et al. Coronary evaginations and peri-scaffold aneurysms following implantation of bioresorbable scaffolds: incidence, outcome, and optical coherence tomography analysis of possible mechanisms. *Eur Heart J.* 2016;37:2040–2049.

<https://doi.org/10.1016/j.recesp.2018.04.004>  
0300-8932/

© 2018 Sociedad Española de Cardiología. Publicado por Elsevier España, S.L.U. Todos los derechos reservados.