

Imagen en cardiología

Ecocardiograma de contraste con burbujas en ablación septal con alcohol

Bubble Contrast Echocardiography for Alcohol Septal Ablation



Eduardo A. Arias*, Marco Antonio Peña-Duque y Marco Antonio Martínez-Ríos

Intervención Coronaria y Estructural, Departamento de Cardiología Intervencionista, Instituto Nacional de Cardiología "Ignacio Chávez", Ciudad de México, México

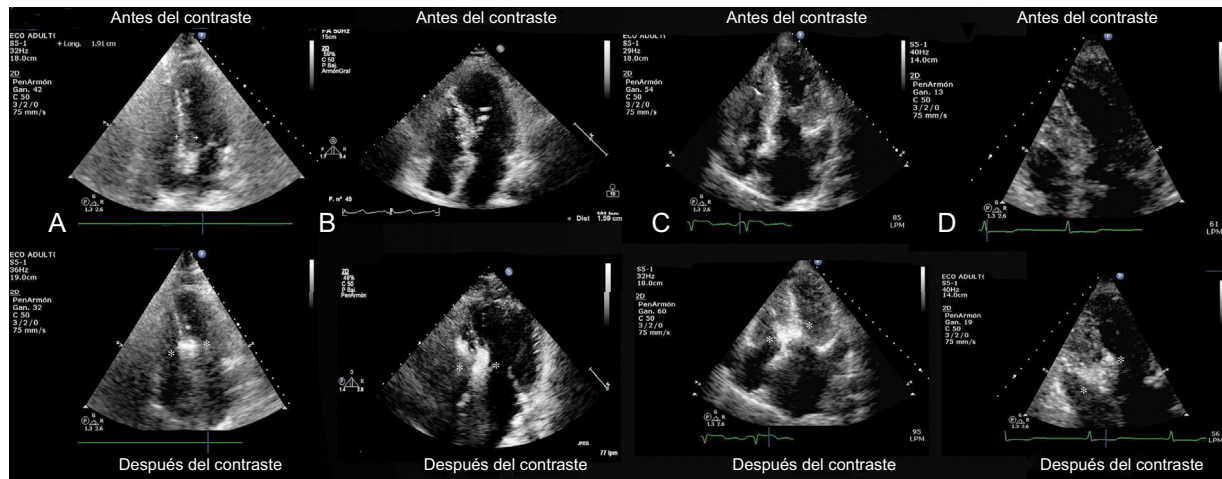


Figura.

Inyectar una sustancia de contraste sintética al realizar una ecografía cardiovascular de una rama coronaria septal se ha convertido en una medida obligatoria en la ablación septal con alcohol en la miocardiopatía hipertrófica obstructiva, ya que permite determinar la rama septal susceptible de ablación y el alcance del infarto. Lamentablemente, estas sustancias de contraste son caras y no están disponibles fácilmente. En el Instituto Nacional de Cardiología, estas sustancias se han sustituido por una técnica simple, asequible y artesanal, basada en el concepto del ecocardiograma con burbujas para el diagnóstico del foramen oval manifiesto, que implica la inyección en la rama septal ocluida de una combinación de contraste, solución salina y aire (3 ml de contraste intravascular + 2 ml de solución salina + 1 ml de aire, agitado en una llave de 3 vías). En la figura se muestran 4 ejemplos distintos de imágenes anteriores y posteriores a la inyección. Esta mezcla con burbujas permite identificar apropiadamente la rama septal y caracterizar la zona de ablación. El grado de opacificación es por lo menos igual al conseguido con las sustancias de contraste sintéticas y no se han documentado complicaciones relacionadas con su aplicación, ya que no se produce reflujo de burbujas hacia la arteria descendente anterior y las burbujas de la rama septal drenan al seno coronario y finalmente a la arteria pulmonar. El vídeo 1 del material suplementario muestra la técnica y sus resultados. En resumen, la aplicación de esta técnica de contraste simple, artesanal y asequible es una alternativa factible para la ablación septal en lugares donde no se dispone de sustancias de contraste sintéticas. Por lo que se sabe, no hay informes anteriores sobre esta técnica de contraste para la ablación septal con alcohol.

MATERIAL SUPLEMENTARIO



Se puede consultar material suplementario a este artículo en su versión electrónica disponible en <https://doi.org/10.1016/j.recesp.2018.04.026>.

* Autor para correspondencia:
 Correo electrónico: laloarias@gmail.com (E.A. Arias).
 On-line el 2 de julio de 2018

Full English text available from: www.revespcardiol.org/en

<https://doi.org/10.1016/j.recesp.2018.04.026>

0300-8932/© 2018 Sociedad Española de Cardiología. Publicado por Elsevier España, S.L.U. Todos los derechos reservados.