

Imagen en cardiología

Prótesis transcáteter en calcificación masiva del anillo mitral

Transcatheter Mitral Valve Replacement in Massive Mitral Calcification

Ali Ayaon Albarrán*, Ulises Ramírez Valdiris y José Antonio Blázquez González

Servicio de Cirugía Cardíaca, Hospital Universitario La Paz, Madrid, España

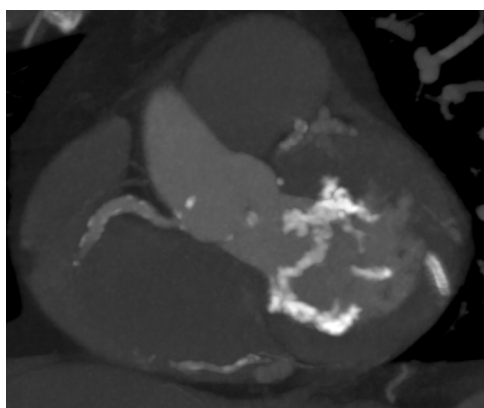


Figura 1.

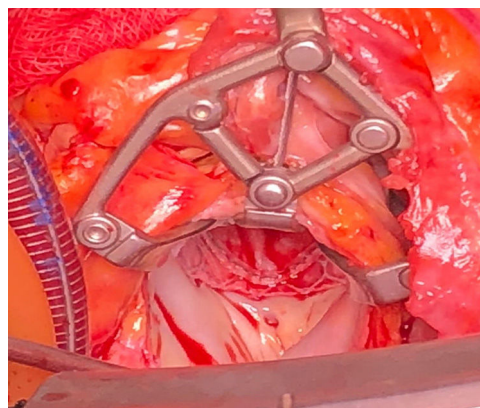


Figura 2.

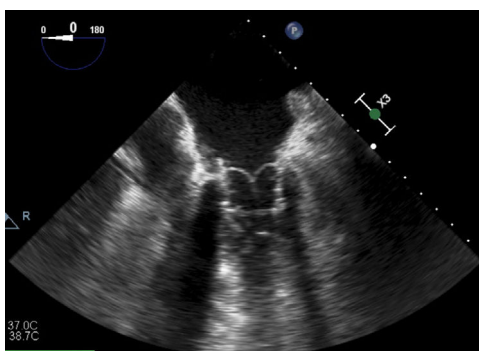


Figura 3.

Se presenta el caso de un varón de 76 años con antecedentes de enfermedad multivaso revascularizada por vía percutánea y estenosis mitral grave sintomática con área valvular de 0,7 cm². Se observó por tomografía computarizada (figura 1) una calcificación masiva y circunferencial del anillo mitral, motivo por el cual se desestimó el implante de una prótesis convencional y se determinó el implante de una prótesis transcáteter expandible aórtica en posición mitral. La tomografía computarizada permitió tanto la planificación adecuada del abordaje como la elección del tamaño valvular.

Este representa el primer caso publicado en España de implante de una prótesis transcáteter Edwards SAPIEN 3 n.º 29 en posición mitral mediante visión directa a través de una esternotomía media con apoyo de circulación extracorpórea y pinzamiento aórtico. Una vez expuesta la válvula mitral, se realizó la resección de cuerdas tendinosas del velo anterior y la eversión de este, con el fin de evitar la obstrucción del tracto de salida del ventrículo izquierdo. Para el despliegue ortogonal de la prótesis transcáteter al anillo mitral, se utilizó un puerto accesorio de 15 mm a través del cuarto espacio intercostal derecho en la línea axilar media que permitió el implante exitoso (figura 2). Las ecocardiografías transesofágicas (figura 3) intraoperatoria y posoperatoria mostraron un resultado excelente, con un gradiente medio transmitral de 3,1 mmHg e insuficiencia periprotésica leve.

En los primeros 3 meses de seguimiento el paciente no presentó hemólisis, y se constató una evolución clínica muy favorable. Esta técnica permite el tratamiento quirúrgico de pacientes afectados de calcificación masiva del anillo mitral con menor morbimortalidad.

* Autor para correspondencia:

Correo electrónico: ali.ayaon@salud.madrid.org (A. Ayaon Albarrán).

On-line el 31 de agosto de 2018