

defecto y a la guía rígida usada en el segundo implante. Se eligió un dispositivo Figulla-Flex II 27 mm, que se liberó sin incidencias posteriores (figuras 2A-D y vídeos 4-6 del material adicional).

No se observó interferencia con las válvulas auriculoventriculares, y la paciente permaneció en ritmo sinusal. Con el dispositivo se eliminó el *shunt* transauricular izquierda-derecha y se dejó el drenaje de las venas coronarias en la aurícula izquierda (el seno coronario persistía destechado). Durante el seguimiento, la dilatación del ventrículo derecho se normalizó progresivamente y 6 meses más tarde el dispositivo permanecía correctamente posicionado.

El seno coronario destechado representa menos del 1% de todas las CIA¹. Puede presentarse solo o junto con otros defectos cardíacos como VCSI persistente, atresia tricuspídea o algunas heteroataxias¹⁻⁵.

Kirklin y Barratt-Boyes propusieron una clasificación, aún en uso, basada en la anatomía del seno coronario destechado. Los tipos I y II son formas completas de seno destechado con (tipo I) o sin (tipo II) VCSI persistente, mientras que los tipos III y IV son las formas parciales de seno destechado en su porción media y terminal respectivamente². El caso aquí descrito sería un ejemplo del tipo II, con orificio del seno dilatado.

Aunque la mayoría de los niños permanecen asintomáticos, el diagnóstico de CIA tipo seno coronario destechado es importante, dadas sus posibles complicaciones a largo plazo, tales como cianosis por *shunt* derecha-izquierda, hipertensión pulmonar, absceso cerebral o embolia paradójica¹⁻⁵.

El cierre percutáneo de la CIA tipo seno coronario destechado es una alternativa válida ya descrita en el año 2003^{4,6}. Desde entonces, se ha publicado un pequeño número de casos de cierre percutáneo del seno coronario destechado con *stent* recubierto o Amplatzer Septal Occluder^{5,6}. Una complicación relacionada con el cierre con *stent* es la obstrucción del drenaje venoso coronario⁶. En el caso descrito, dada la ausencia completa de techo del seno coronario sin VCSI, no se consideró la opción de *stent* recubierto por falta de zonas de anclaje y se eligió el cierre del *ostium* del seno coronario con dispositivo, pese a causar un pequeño cortocircuito derecha-izquierda por el drenaje directo de las venas coronarias a la aurícula izquierda, con una leve desaturación.

Aunque la cirugía persiste como tratamiento de elección para el cierre de la CIA tipo seno coronario, el abordaje percutáneo está evolucionando rápidamente y, en casos seleccionados, puede representar una alternativa válida, segura y menos invasiva.

ANEXO. MATERIAL ADICIONAL

Se puede consultar material adicional a este artículo en su versión electrónica disponible en <https://doi.org/10.1016/j.recesp.2019.03.014>.

Marc Figueras-Coll^{a,*}, Anna Sabaté-Rotés^b, Gemma Giralt-García^b, Gerard Martí-Aguasca^{a,c} y Pedro Betrián-Blasco^a

^aUnidad de Hemodinámica Pediátrica, Servicio de Cardiología Pediátrica, Hospital Universitario Vall d'Hebron, Barcelona, España

^bServicio de Cardiología Pediátrica, Hospital Universitario Vall d'Hebron, Barcelona, España

^cUnidad de Hemodinámica, Servicio de Cardiología, Hospital Universitario Vall d'Hebron, Barcelona, España

* Autor para correspondencia:

Correo electrónico: mfiguerascoll@gmail.com (M. Figueras-Coll).

On-line el 2 de mayo de 2019

BIBLIOGRAFÍA

- Xu B, Betancor J, Cremer PC, et al. Multimodality cardiovascular imaging of unroofed coronary sinus defects. *JACC Cardiovasc Imaging*. 2018;11:1027–1030.
- Ootaki Y, Yamaguchi M, Yoshimura N, Oka S, Yoshida M, Hasegawa T. Unroofed coronary sinus syndrome: diagnosis, classification and surgical treatment. *J Thorac Cardiovasc Surg*. 2003;126:1655–1656.
- Attenhofer Jost CH, Connolly HM, Danielson GK, Derani JA, Warnes CA, Jamil Tajik A. Clinical features and surgical outcome in 25 patients with fenestrations of the coronary sinus. *Cardiol Young*. 2007;17:592–600.
- Yarrabolu TR, Doshi UH, Douglas WI, Aly AM, Balaguru D. Unusual presentation of unroofed coronary sinus with cyanosis after ventricular septal defect closure. *World J Pediatr Congenit Heart Surg*. 2015;6:83–85.
- Santoro G, Gaio G, Russo MG. Transcatheter treatment of unroofed coronary sinus. *Catheter Cardiovasc Interv*. 2013;81:849–852.
- Wang JK, Cheng SJ, Hsu JY, et al. Midterm follow-up results of transcatheter treatment in patients with unroofed coronary sinus. *Catheter Cardiovasc Interv*. 2014;83:243–249.

<https://doi.org/10.1016/j.recesp.2019.03.014>
0300-8932/

© 2019 Sociedad Española de Cardiología. Publicado por Elsevier España, S.L.U. Todos los derechos reservados.

Reparación mitral percutánea: abordaje combinado en procedimiento único



Transcatheter Mitral Valve Repair: Single Stage Combo Approach

Sr. Editor:

La insuficiencia mitral (IM) es una de las principales enfermedades valvulares. La reparación quirúrgica de la válvula mitral (VM) es la norma en el cuidado de los pacientes con una IM degenerativa debida a prolapso o inestabilidad de un velo de la válvula. La reparación quirúrgica de la VM se realiza combinando la anuloplastia con anillo con la reparación cordal y de los velos según sea necesario.

Con el creciente desarrollo de los tratamientos percutáneos en el campo de las valvulopatías, han aparecido técnicas como la reparación de la VM con dispositivo NeoChord y guiada mediante

ecocardiografía (NeoChord Inc.; St. Louis Park, Minnesota, Estados Unidos), que ha mostrado unos primeros resultados de seguridad y eficacia buenos en un grupo seleccionado de pacientes con prolapso/inestabilidad posterior de la VM, sin requerir anuloplastia complementaria¹.

Análisis recientes han proporcionado más conocimiento relacionado con la selección de pacientes para llevar a cabo la intervención con dispositivo NeoChord, que han puesto de relieve la existencia de criterios morfológicos y ecocardiográficos precisos^{1,2}. En particular, la relación entre los velos y el área de superficie anular (*leaflet-to annulus index* [LAI]), que describe con exactitud a los pacientes sin desajuste entre los velos y el anillo que, por lo tanto, podrían beneficiarse de un tratamiento solo de los velos, sin anuloplastia concomitante.

El LAI se define como la relación entre la suma de la longitud del velo anterior mitral (VAM) y la longitud del velo posterior mitral (VPM) con respecto al diámetro anteroposterior (AP) del anillo de

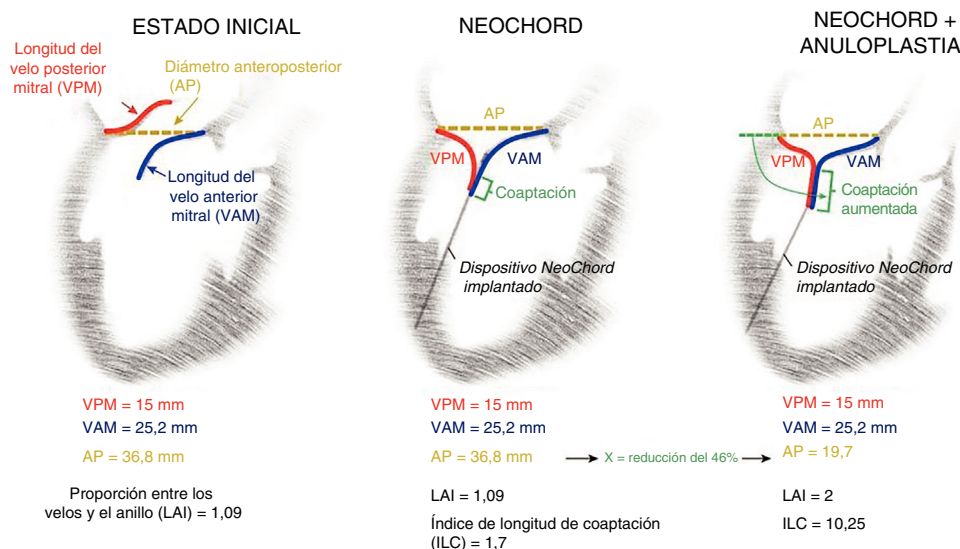


Figura 1. Representación esquemática de un paciente tratado, en la que puede verse el corazón en una proyección ecocardiográfica de eje largo, después del tratamiento solo de los velos con implante NeoChord y tras la combinación de NeoChord y procedimientos de anuloplastia directa. AP: diámetro anteroposterior; ILC: índice de longitud de coaptación; LAI: proporción entre los velos y el anillo o *leaflet-to-annulus index*; VAM: longitud de la valva anterior mitral; VPM: válvula posterior mitral.

la VM ($LAI = VAM + VPM / AP$). El LAI actuó como predictor posoperatorio positivo de la IM al menos leve al cabo de 1 año de seguimiento una vez que fue $> 1,2^2$.

Además, más recientemente se ha introducido el índice estimado de longitud de coaptación (LC) como una herramienta adicional para calcular la posible LC postoperatoria de los velos³. El índice LC se determina de acuerdo con la siguiente fórmula: $[(VAM + VPM) - AP] / 2$. La LC postoperatoria es un factor que predice la durabilidad de la reparación de la VM cuando es $> 6 \text{ mm}^4$.

A partir de estas suposiciones, se propuso utilizar la combinación de las fórmulas de los índices LAI y LC validados para discriminar entre pacientes que se benefician únicamente de un procedimiento con dispositivo NeoCord sin anillo, porque la LC predicha final será suficiente para obtener un resultado efectivo y duradero, y aquellos que requieren un tratamiento anular complementario para reducir el diámetro AP, lo que resulta en una mejora de la LC (figura 1).

Los procedimientos de anuloplastia percutánea también se han demostrado seguros y efectivos a la hora de reducir el diámetro AP del anillo. La anuloplastia percutánea puede realizarse con dispositivos que actúan directamente o indirecta en el anillo de la VM.

Se recomienda la anuloplastia indirecta a través del seno coronario (Carillon Mitral contour system, Cardiac Dimensions; Kirkland, Estados Unidos) cuando la tomografía computarizada preoperatoria muestra una alineación correcta y continuidad cerrada entre el seno coronario y el anillo de la VM.

La anuloplastia directa puede realizarse con el sistema Cardioband (Edwards Lifesciences; Irvine, California, Estados Unidos). Es recomendable que no haya calcificaciones anulares y proximidad de la arteria circunfleja. Ambos dispositivos permiten conseguir una reducción del diámetro AP del 20 al 45%⁵.

Seis pacientes considerados no aptos para la reparación convencional de la VM, dadas sus características específicas según el equipo cardiológico local (tabla 1), se sometieron a tratamientos percutáneos anular y de los velos en un procedimiento único. Todos padecían una afección degenerativa de la VM en una fase avanzada, con inestabilidad de la valva y dilatación anular

concomitantes. Todos se sometieron al tratamiento de los velos con implante NeoChord, con un número medio de 3 cuerdas, y una intervención de anuloplastia concomitante en la que se implantó el dispositivo Cardioband en 2 pacientes (vídeo 1 del material adicional; ecocardiograma transesofágico que muestra el estado inicial, el implante del Cardioband seguido del implante del dispositivo NeoChord con estrangulación máxima del dispositivo de anuloplastia) y el dispositivo Carillon a 4 pacientes (vídeo 2 del material adicional; ecocardiograma transesofágico que muestra el estado inicial, el implante del dispositivo Carillon seguido del implante del dispositivo NeoChord). Al único paciente al que se implantó un dispositivo NeoChord además de un dispositivo Cardioband, también se le implantó un MitraClip comisural (Abbott; Menlo Park, Colorado, Estados Unidos) al final de la intervención para tratar la IM residual leve causada por un prolapso comisural, como resultado final quedó una IM ligera. La decisión para seleccionar el dispositivo de anuloplastia se adaptó en función de la integración de los datos anatómicos y ecocardiográficos del paciente (medidas del anillo y los velos de la VM, presencia/ausencia de calcificaciones anulares, localización de los senos coronarios y arteria circunfleja).

A todos los pacientes se les implantó primero el dispositivo de anuloplastia, tras lo cual se observó una reducción inmediata de la IM, aunque con inestabilidad persistente del velo que requirió tratamiento adicional para reducir su altura y generar una coaptación estable. Todas las intervenciones fueron satisfactorias, con una IM residual mínima (tabla 1). Todos los pacientes mostraron una reducción AP ecocardiográficamente efectiva, con el consiguiente aumento posoperatorio de los índices LAI y CL. Tras un seguimiento de 30 días, todos presentaban una IM residual menor que leve y una clase funcional I de la *New York Heart Association*.

Este artículo describe la experiencia clínica inicial de la aplicación de un nuevo abordaje percutáneo combinado en un procedimiento único para tratar a los pacientes con una enfermedad degenerativa de la VM en estado avanzado con la combinación de tratamientos percutáneos anulares y de los velos. Esta reparación percutánea de tipo quirúrgico de la VM fue segura, viable y efectiva a la hora de tratar a un subgrupo específico de

Tabla 1

Características preoperatorias y posoperatorias de los pacientes tratados con procedimientos combinados de reparación de la válvula mitral

Paciente número	1	2	3	4	5	6
Intervenciones	Carillon + NeoChord	Carillon + NeoChord	Carillon + NeoChord	Carillon + NeoChord	Cardioband + NeoChord + Mitraclip	Cardioband + NeoChord
Características basales						
Varones	1	1	1	1	1	1
Edad (años)	75	82	78	73	70	60
<i>Puntuación de la STS para la reparación de la válvula</i>						
Mortalidad, %	1,27	2,65	1,86	6,10	0,80	1,59
Morbilidad, %	13,81	20,68	18,28	38,19	9,99	14,83
<i>Enfermedades concomitantes</i>						
Arteriopatía coronaria	2 EV	0	3 EV	1 EV	0	3 EV
IM previo	0	0	0	1	0	1
IPC previa	1	0	0	1	0	1
Cirugía cardiaca previa	0	0	CABG + RVA	0	0	CABG
TAVI previo	0	0	0	0	0	0
Presión arterial pulmonar sistólica (mmHg)	45	50	40	30	30	50
EPOC	0	0	0	0	0	0
FA	1	0	1	1	0	0
ACV anterior	0	0	1	0	0	0
Insuficiencia renal crónica (TFG < 60 ml/min)	52	50	66	28	61	95
<i>NYHA</i>						
II	0	0	0	0	0	0
III	1	1	1	1	1	1
IV	0	0	0	0	0	0
Ingreso hospitalario por IC (número de veces antes de ingresar para someterse a tratamiento)	0	1	1	1	0	2
FEVI (%)	50	50	60	20	65	30
Ecocardiografía preoperatoria						
IC (mm)	48,3	41,7	45,4	44,0	48,0	45,7
AP (mm)	38,8	38,4	35,1	35,3	38,6	36,8
VAM (mm)	23,0	24,0	22,9	18,0	19,0	25,2
VPM (mm)	16,3	20,3	9,3	10,0	21,0	15,0
ORE (cm ²)	0,6	0,5	0,6	0,7	0,7	0,7
Volumen regurgitante (ml)	85,4	69,4	88,5	125,0	88,2	58,0
LAI	1,0	1,15	0,91	0,8	1,03	1,09
ILC (mm)	0,25	2,95	-1,45	-7	0,7	1,7
Ecocardiografía respiratoria						
IC (mm)	30,9	31,3	33,2	25,7	34,3	19,3
AP (mm)	28,1	23,9	25,7	25,3	27,1	19,7
ORE (cm ²)	0,04	0,08	0,01	0,04	0,01	0,02
Volumen regurgitante (ml)	6,3	10,3	1,6	8,3	1,6	2,1
LAI	1,4	1,8	1,25	1,1	1,5	2,0
ILC (mm)	5,65	10,1	3,25	2,7	6,5	10,25
Reducción posoperatoria IC (%)	36	25	27	42	28	58
Reducción posoperatoria AP (%)	28	38	28	31	30	46

ACV: accidente cerebrovascular; AP: diámetro anteroposterior anillo mitral; CABG: cirugía de revascularización aortocoronaria; DIC: diámetro intercomisural; EPOC: enfermedad pulmonar obstructiva crónica; EV: enfermedad de los vasos; FA: fibrilación auricular; FEVI: fracción de eyección del ventrículo izquierdo; IC: insuficiencia cardiaca; ILC: índice de longitud de coaptación; IM: infarto de miocardio; IPC: intervención percutánea coronaria; LAI: leaflet-to-annulus index; NYHA: New York Heart Association; ORE: orificio regurgitante efectivo; RVA: reemplazo de válvula aórtica; TAVI: implante percutáneo de válvula aórtica; TFG: tasa de filtrado glomerular; VAM: longitud de la valva anterior mitral; VPM: longitud de la valva posterior mitral.

pacientes seleccionados. Es importante resaltar que el algoritmo de la toma de decisiones se deriva del conocimiento adquirido en el campo de la reparación quirúrgica de la VM a lo largo de los últimos 50 años de práctica tras demostrarse que aquellos conceptos han proporcionado resultados excelentes. El concepto actual de caja de herramientas con dispositivos percutáneos de VM para tratar los velos y el anillo de la VM representa la evolución contemporánea de una amplia variedad de técnicas quirúrgicas descritas y utilizadas por los cirujanos para realizar la reparación de la VM. Se requieren futuros estudios clínicos para seguir validando este abordaje combinado de tipo quirúrgico de reparación mitral percutánea en un procedimiento único.

CONFLICTO DE INTERESES

A. Colli ha recibido subvenciones para desplazamientos de NeoChord, Inc. A. Beiras-Fernandez ha recibido subvenciones para desplazamientos y es *proctor* de NeoChord, Inc. S. von Bardeleben ha recibido subvenciones para desplazamientos de NeoChord Inc., Edwards Lifesciences, Carillon Contour System y Cardiac Dimensions. Los demás autores no tienen nada que declarar.

ANEXO. MATERIAL ADICIONAL

Se puede consultar material adicional a este artículo en su versión electrónica disponible en [doi:10.1016/j.recesp.2019.03.018](https://doi.org/10.1016/j.recesp.2019.03.018).

Andrea Colli^{a,*,}, Andres Beiras-Fernández^{b,} Tobias Ruf^{c,} Christian-Friedrich Vahl^{b,} Thomas Munzel^c y Ralph Stephan Von Bardeleben^{b,.}

^aCardiac Surgery Unit, Department of Cardiac, Thoracic, and Vascular Sciences, University of Padua, Padua, Italia

^bDepartment of Heart Surgery, Heart Center Mainz, University Medicine Mainz, Alemania

^cDepartment of Cardiology I, Heart Center Mainz, University Medicine Mainz, Alemania

* Autor para correspondencia:

Correo electrónico: colli.andrea.bcn@gmail.com (A. Colli).

◊ Estos autores han contribuido por igual a la redacción del manuscrito.

On-line el 8 de julio de 2019

BIBLIOGRAFÍA

- Colli A, Manzan E, Besola L, et al. One-Year Outcomes After Transapical Echocardiography-Guided Mitral Valve Repair. *Circulation*. 2018;138:843–845.
- Colli A, Besola L, Montagner. et al. Prognostic impact of leaflet-to-annulus index in patients treated with transapical off-pump echo-guided mitral valve repair with NeoChord implantation. *Int J Cardiol*. 2018;257:235–237.
- Yoshida S, Fukushima S, Miyagawa S, et al. Mitral Valve Structure in Addition to Myocardial Viability Determines the Outcome of Functional Mitral Regurgitation After Coronary Artery Bypass Grafting. *Circ J*. 2017;81:1620–1627.
- Uchimoto T, Tabata M, Saito K, et al. Post-repair coaptation length and durability of mitral valve repair for posterior mitral valve prolapse. *Gen Thorac Cardiovasc Surg*. 2014;62:221–227.
- von Bardeleben RS, Colli A, Schulz E, et al. First in human transcatheter COMBO mitral valve repair with direct ring annuloplasty and neo-chord leaflet implantation to treat degenerative mitral regurgitation: feasibility of the simultaneous toolbox concept guided by 3 D echo and computed tomography fusion imaging. *Eur Heart J*. 2018;39:1314–1315.

<https://doi.org/10.1016/j.recesp.2019.03.018>
0300-8932/

© 2019 Sociedad Española de Cardiología. Publicado por Elsevier España, S.L.U. Todos los derechos reservados.

Implante de MitraClip en el tratamiento percutáneo de la insuficiencia mitral grave en pacientes con trasplante cardíaco



Use of MitraClip in the Percutaneous Treatment of Severe Mitral Regurgitation in Heart Transplant Recipients

Sr. Editor:

La insuficiencia mitral (IM) que aparece tras el trasplante cardíaco (TC) es un hallazgo poco frecuente, pero no excepcional, que representa alrededor del 6% de los casos. Se ha asociado con enfermedad vascular del injerto e insuficiencia cardíaca, y se ha relacionado con el aumento de la mortalidad¹ de estos pacientes. Entre las opciones terapéuticas que clásicamente había para estos pacientes, se encontraban el tratamiento médico y la cirugía, con frecuencia de muy elevado riesgo debido a las comorbilidades, el estado funcional y la necesidad de una nueva esternotomía. El implante de MitraClip (Abbott Vascular; Menlo Park, California, Estados Unidos) es una alternativa percutánea con evidencia científica disponible^{2,3}. Los pacientes trasplantados, debido al alto riesgo que supone una nueva cirugía, podrían ser candidatos a esta técnica, aunque actualmente se dispone de poca experiencia publicada⁴⁻⁶.

Se presentan a continuación 2 casos de pacientes con IM grave tras el TC que se sometieron a implante de MitraClip. En ambos pacientes se descartó un eventual tratamiento quirúrgico de la

insuficiencia mitral y ambos presentaban un empeoramiento claro de su clase funcional en relación con la IM.

El primer caso es un varón de 64 años que en 1993 sufrió un infarto agudo de miocardio Killip IV, por el que precisó de un TC de emergencia mediante técnica de sutura biauricular de Lower y Shumway, y tuvo una muy buena evolución clínica. A partir de 2012 (19 años tras el TC), se describía en las ecocardiografías una IM grave que se había mantenido estable con tratamiento médico, hasta que el último año (25 años tras el TC) había requerido ingreso en múltiples ocasiones por descompensación de la insuficiencia cardíaca junto con derrame pleural. La ecocardiografía mostraba una IM grave de grado III-IV en relación con un prolapso de la valva mitral anterior, predominantemente de los festones A2 y A3, con correcta coaptación y movilidad de los velos, con un orificio regurgitante de 0,89 cm² y una fracción de eyección del 64% con un ventrículo izquierdo no dilatado.

El segundo paciente es un varón de 57 años con un TC mediante técnica de sutura auricular bicava en el año 2003 por miocardiopatía dilatada de etiología isquémica. El paciente tuvo varios episodios de rechazo celular agudo en 2006, 2007 y 2008, que se solucionaron con tratamiento corticoideo. La evolución fue el progresivo desarrollo de enfermedad vascular del injerto, que le condicionó una pérdida de la función ventricular y requirió el implante de múltiples *stents* farmacológicos en la arteria descendente anterior, la arteria obtusa marginal y la coronaria derecha. Sufrió un bloqueo auriculoventricular completo, y se implantó un marcapasos bicameral en junio de 2018. Tras dichas