

Imagen en cardiología

Mejora de la perfusión miocárdica preoperatoria mediante balón de contrapulsación

Myocardial perfusion improvement by preoperative intra-aortic balloon pump

Gabriella Locorotondo*, Domenico D'Amario y Massimo Massetti

Dipartimento di Scienze Cardiovascolari, Fondazione Policlinico Universitario A. Gemelli IRCCS, Rome, Italia

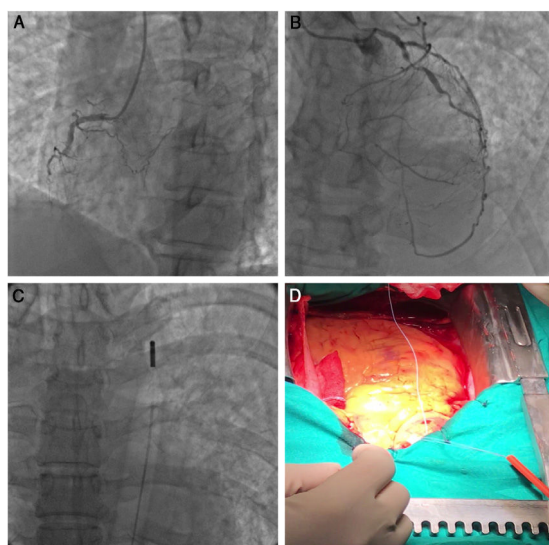


Figura 1.

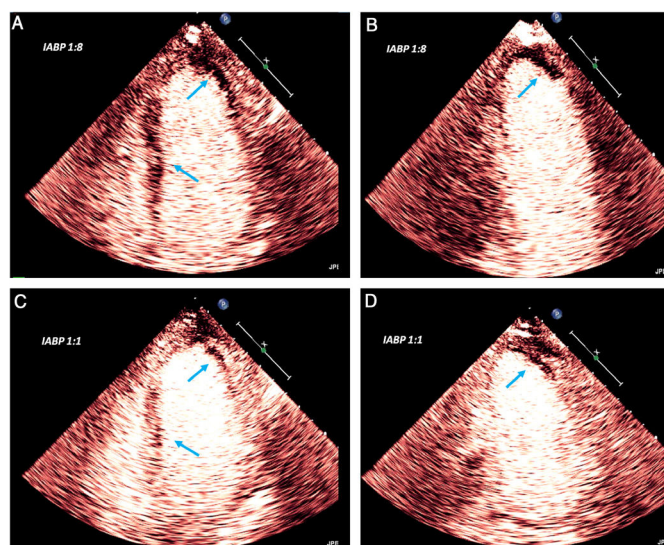


Figura 2.

El implante de un balón de contrapulsación intraaórtico (BCIA) aumenta el aporte de sangre al miocardio. Estudios previos han evaluado el flujo coronario con BCIA de manera invasiva y la perfusión microvascular de la región sublingual de manera no invasiva.

Se presenta el novedoso uso de la ecocardiografía miocárdica con contraste en un paciente ingresado con *shock* cardiogénico tras trombolisis por infarto agudo de miocardio y alergia al ácido acetilsalicílico. Al ingreso, la elevación del segmento ST del paciente se redujo en un 50% respecto a la observada antes de la trombolisis. La ecocardiografía mostró una fracción de eyección del ventrículo izquierdo del 29% y disfunción moderada del ventrículo derecho. La coronariografía, realizada 6 h después de iniciarse el infarto de miocardio, reveló suboclusión de la primera rama diagonal, que se consideró la lesión culpable y proporcionaba circulación colateral a oclusiones crónicas tanto de la arteria coronaria derecha (figura 1A) como de la arteria descendente anterior (figura 1B). Se realizó revascularización coronaria mediante injerto con BCIA preoperatorio (figura 2C). Se inició la administración de dopamina y se realizó una ecocardiografía de perfusión miocárdica con solo 2 ml de contraste ecocardiográfico a la cabecera del paciente. Se ajustó la ganancia del ecógrafo y se mantuvo constante durante todo el estudio. Con el BCA ajustado transitoriamente a una de contrapulsación de 1:8, se observó un defecto de perfusión transmural completo en los segmentos apicales lateral y anterior, que se extendía al subendocardio de la pared anterolateral, además de un defecto de perfusión transmural parcheado del tabique interventricular (figura 2A,B, flechas). Un aumento de la velocidad de contrapulsación a 1:1 mejoró considerablemente el defecto de perfusión, que continuó solo en el subendocardio de los segmentos apicales lateral y anterior (figura 2C,D, flechas). La revascularización coronaria se realizó con éxito 5 días después del implante del BCIA (figura 1D), con una función del ventrículo derecho normal y una fracción de eyección del ventrículo izquierdo del 38%.

AGRADECIMIENTOS

Agradecemos a L. Galiuto la formación impartida sobre ecocardiografía de perfusión con contraste, a F. Burzotta por su ayuda durante el implante del BCIA, a A.G. Rebuzzi por el exitoso tratamiento clínico del paciente y a F. Crea por la revisión final y la aprobación del artículo.

* Autor para correspondencia:

Correo electrónico: gabryloc@hotmail.it (G. Locorotondo).
On-line el 4 de noviembre de 2020