

MÉTODOS

Capacidad del protocolo de *gated*-SPECT reposo/dobutamina para predecir la recuperación contráctil posrevascularización de áreas miocárdicas disinérgicas

Rafael J. Ruiz-Salmerón, Enrique Ponce de León, Ana López^a, Daniela Romeo, Víctor del Campo^b, Roberto Nandayapa, Ramón Guitián^a, Ramón Mantilla, Francisco Calvo, Javier Pasalodos y Javier Goicolea

Departamento de Cardiología Intervencionista. ^aDepartamento de Medicina Nuclear.

^bUnidad de Investigación Clínica. Hospital do Meixoeiro. Vigo.

Introducción y objetivo. Los estudios *gated*-SPECT tienen un campo prometedor en el análisis de la viabilidad miocárdica. Se ha evaluado el rendimiento de un nuevo protocolo de *gated*-SPECT reposo/dobutamina, basado en el análisis de la reserva contráctil inducida por 10 µg/kg/min de dobutamina, para predecir la recuperación contráctil tras revascularización de zonas miocárdicas disinérgicas.

Pacientes y métodos. En 36 pacientes sometidos a revascularización percutánea se seleccionaron 40 territorios vasculares (21 de la arteria descendente anterior y 19 de la coronaria derecha-circunfleja) con depresión severa contráctil basal (método de la línea central aplicado a la ventriculografía de contraste). Mediante cateterismo de control realizado a los 6 meses de la revascularización se comprobó la ausencia de reestenosis angiográfica y se analizó en una nueva ventriculografía la evolución contráctil en los territorios seleccionados, considerándose viables aquellos que presentaron recuperación contráctil. En el estudio *gated*-SPECT reposo/dobutamina realizado previo a la revascularización se consideró, para cada territorio seleccionado, «respuesta viable» a la aparición de reserva contráctil inducida por dobutamina (positiva o mejoría [$n = 21$] y negativa o deterioro [$n = 7$]), y «no viable» la ausencia de aquella ($n = 12$). Se analizó la evolución de la fracción de eyección en un subgrupo de 27 pacientes con depresión de la función sistólica y revascularización completa.

Resultados. El *gated*-SPECT demostró en el diagnóstico de viabilidad de los territorios vasculares estudiados una sensibilidad de 0,96 (IC del 95%, 0,78-0,99) y una especificidad de 0,78 (IC del 95%, 0,48-0,94). La fracción de eyección (mediana [amplitud intercuartil]) mejoró tras la revascularización: 0,42 (0,15) frente a 0,55 (0,22), $Z = -3,9$, $p < 0,001$. El diagnóstico de viabilidad por *gated*-SPECT ($p < 0,001$) y la extensión de miocardio con depresión severa contráctil ($p = 0,04$) predijeron independientemente la mejoría de la fracción de eyección tras revascularización.

Correspondencia: Dr. R.J. Ruiz Salmerón.
Rua da Costa, 2, portal 2.º, 5.º B. 36213 Vigo.
Correo electrónico: romeo@arrakis.es

Recibido el 2 de diciembre de 1999.

Aceptado para su publicación el 6 de marzo del 2000

Conclusión: El análisis de la reserva contráctil mediante el protocolo *gated*-SPECT reposo/dobutamina posee un buen rendimiento para diagnosticar la viabilidad de territorios vasculares con alteración contráctil basal y predice de forma independiente la mejoría de la fracción de eyección posterior a la revascularización.

Palabras clave: *Angioplastia coronaria. Hibernación. Aturdimiento miocárdico. Tomografía.*

(*Rev Esp Cardiol* 2000; 53: 1052-1062)

The Accuracy of the Rest/Dobutamine Gated-SPECT Protocol for Prediction of Contractile Recovery after the Revascularization of Myocardial Dysinergic Areas

Introduction and aim. Gated-SPECT is a promising method to analyze myocardial viability. We have assessed the accuracy of a new protocol of rest/Dobutamine gated-SPECT, based on the evaluation of contractile reserve induced by 10 µg/kg/min of Dobutamine, to predict contractile recovery after revascularization of dysinergic myocardial territories.

Patients and methods. In a group of 36 patients submitted to percutaneous revascularization, we selected 40 vascular territories (21 left descending artery, 19 right coronary-circumflex) with severely depressed contractility (contrast ventriculography, center line method). Follow up evaluation at 6 months showed the absence of angiographic restenosis and control contrast ventriculography assessed the contractile changes of the selected territories, considering those with contractile restoration as viable. Before revascularization, rest/Dobutamine gated-SPECT study was applied and viability was defined as the presence of contractile reserve (positive or improvement [$n = 21$] and negative or impairment [$n = 7$]) with non viability being the absence of contractile reserve ($n = 12$). We analyzed the evolution of the ejection fraction in a group of 27 patients with impaired ventricular function and complete revascularization.

Results. Gated-SPECT showed a sensitivity of 0.96 (95% CI 0.78-0.99) and a specificity of 0.78 (95% CI 0.48-0.94) in the diagnosis of viability. The ejection fraction

(median [interquartile range]) increased after revascularization: 0.42 (0.15) vs 0.55 (0.22), $Z = -3.9$; $p < 0.001$. The diagnosis of viability by gated-SPECT ($p < 0.001$) and the extent of severely depressed myocardium ($p = 0.04$) independently predicted the increase of the ejection fraction after revascularization.

Conclusion. The analysis of contractile reserve by rest/Dobutamine gated-SPECT is adequate to diagnose viability in territories with severely depressed contractility and independently predicts the increase of ejection fraction after revascularization.

Key words: *Coronary angioplasty. Hibernation. Myocardial stunning. Tomography.*

(*Rev Esp Cardiol* 2000; 53: 1052-1062)

INTRODUCCIÓN

El principal objetivo de los métodos que estudian la viabilidad miocárdica es la identificación de aquellos segmentos disfuncionantes que pueden mejorar su función contráctil tras revascularización. En función del patrón de viabilidad que pretenden poner de manifiesto, estos métodos se dividen en dos grupos: los que evalúan la reserva contráctil (ecocardiografía de estrés con dobutamina) y aquellos destinados a valorar la integridad celular (isótopos radiactivos)¹.

La adquisición de imágenes tomográficas por emisión de fotón único, sincronizadas con el electrocardiograma (*gated-SPECT*), permite analizar simultáneamente la perfusión y la función contráctil del ventrículo izquierdo². Comparada con los estudios tomográficos convencionales, la adquisición con *gated-SPECT* ha demostrado un mayor rendimiento en el diagnóstico de la cardiopatía isquémica^{3,4}, así como un prometedor campo de aplicación en la detección de viabilidad: independientemente de la presencia y severidad de los defectos de captación, la demostración de cierta función contráctil es signo de viabilidad.

Sin embargo, se han descrito ciertas limitaciones en la utilización del *gated-SPECT* para el estudio de la viabilidad miocárdica. Por un lado, el estudio puede infraestimar la viabilidad, tanto cuando se adquieren las imágenes en reposo, como cuando se hace postestrés: en el primer caso por la presencia de segmentos hibernados⁵, y en el segundo por la aparición de aturdimiento inducido por la isquemia⁶. Por ello, se ha diseñado un nuevo protocolo de *gated-SPECT* destinado a valorar la viabilidad miocárdica, en el cual la función contráctil se analiza durante la infusión continua de una dosis baja de dobutamina (10 $\mu\text{g}/\text{kg}/\text{min}$)^{7,8}. Esta dosis de dobutamina provoca el desmascaramiento del miocardio viable al despertar su reserva contráctil.

Otra de las limitaciones de los estudios *gated-SPECT* proviene del hecho de que la contractilidad miocárdica se analice mediante las imágenes de perfusión. El operador puede mostrarse incapaz de juzgar la

motilidad en aquellos cortes tomográficos con defectos severos de captación⁵. Sin embargo, esta evaluación visual de la motilidad se podría superar mediante el análisis de la representación tridimensional del ventrículo izquierdo, generado automáticamente sin intervención del operador⁹.

En este trabajo se ha evaluado la capacidad de la representación tridimensional ventricular generada por *gated-SPECT* para analizar la reserva contráctil miocárdica, comparando la contractilidad segmentaria en reposo y durante la perfusión de dobutamina a dosis de viabilidad. En concreto, nuestro objetivo fue valorar el rendimiento de este protocolo de *gated-SPECT* reposo/dobutamina en el diagnóstico de viabilidad miocárdica, entendida ésta como la recuperación contráctil posrevascularización de segmentos previamente disínergicos. Por otro lado, con este trabajo pretendemos analizar si mediante la detección con *gated-SPECT* de la reserva contráctil se podría predecir la evolución de la fracción de eyección ventricular tras revascularización.

PACIENTES Y MÉTODOS

Diseño del estudio

Se trata de un estudio prospectivo en el que desde octubre de 1997 hasta marzo de 1999 se incluyeron 45 pacientes con cardiopatía isquémica angiográficamente documentada, que fueron programados para su revascularización percutánea.

La inclusión de los pacientes fue consecutiva, entre aquellos que cumplieron los siguientes criterios:

- Lesión angiográfica significativa en un vaso coronario principal, susceptible de revascularización percutánea.
- Alteración de la contractilidad segmentaria en el territorio vascular dependiente de la arteria susceptible de revascularización.
- Revascularización percutánea con éxito: estenosis posprocedimiento menor del 30%, con ausencia de complicaciones (infarto de miocardio por oclusión aguda o subaguda).

La secuencia ordenada de pruebas realizadas en este trabajo es la siguiente:

1. Cateterismo cardíaco diagnóstico (coronariografía y ventriculografía de contraste). Con este procedimiento se seleccionaron de modo consecutivo los pacientes susceptibles de ser incluidos en el estudio. Mediante la ventriculografía de contraste se seleccionaron las áreas miocárdicas con alteración contráctil.
2. Estudio de sestamibi *gated-SPECT*, protocolo de reposo/dosis de viabilidad de dobutamina, realizado antes de la revascularización.

TABLA 1. Características clínicas de los pacientes incluidos en el estudio

	Sin reestenosis (n = 36)	Reestenosis (n = 9)
Edad (años)	61,61 ± 12,12	61,41 ± 10,04
Mujer	5 (13,8)	1 (11,1)
Varón	31 (86,2)	8 (88,9)
Antecedente de necrosis		
Sí	26 (72,2)	7 (77,7)
No	10 (27,2)	2 (22,3)
Factores de riesgo		
Colesterol	8 (22,2)	1 (11,1)
Hipertensión arterial	16 (44,4)	5 (55,5)
Tabaco	19 (52,7)	5 (55,5)
Diabetes	6 (16,6)	4 (44,4)
Clínica		
Angina estable	8 (22,2)	1 (11,1)
Angina inestable	8 (22,2)	
Infarto de miocardio	16 (44,4)	7 (77,7)
Insuficiencia cardíaca	4 (11,1)	1 (11,1)

Las cifras expresan el número con el porcentaje entre paréntesis.

3. Revascularización percutánea mediante angioplastia con balón convencional o implantación de prótesis intravascular (*stent*). Este procedimiento se realizó en todos los casos dentro de los 5 días siguientes al cateterismo cardíaco diagnóstico. Denominamos revascularización completa a aquella en la que se intervienen todos los vasos coronarios principales lesionados y aquellos no principales pero con un diámetro de referencia superior a 2,5 mm.

4. Cateterismo cardíaco de control (181 ± 49 días tras la revascularización). Su intención fue determinar la eventual recuperación contráctil de las áreas miocárdicas en estudio, así como la presencia o ausencia de reestenosis significativa (> 50% de lesión obstructiva en la zona dilatada, determinada cuantitativamente mediante un sistema de cuantificación angiográfica automática.

Población

Las características clínicas de los 45 pacientes incluidos inicialmente en el estudio se describen en la tabla 1, apareciendo los datos angiográficos en la tabla 2. En 36 pacientes se demostró la ausencia de reestenosis angiográfica significativa (tasa de reestenosis del 20%). Fue en estos pacientes en los que se estudió el rendimiento de este protocolo de *gated*-SPECT para el diagnóstico de la viabilidad miocárdica.

Cateterismo cardíaco

El estudio consistió en una coronariografía y en una ventriculografía de contraste en proyección OAD 30° estándar. Mediante la coronariografía se realizó un análisis cuantitativo de las lesiones coronarias. Se

TABLA 2. Características angiográficas de los pacientes incluidos en el estudio

	Sin reestenosis (n = 36)	Reestenosis (n = 9)
Vaso revascularizado		
ADA	21 (52,5)	3 (33,3)
CD	13 (32,5)	5 (55,6)
Cx	6 (15)	1 (11,1)
Procedimiento		
<i>Stent</i>	29 (72,5)	5 (55,6)
Balón	11 (27,5)	4 (44,4)
Revascularización completa		
Sí	33 (91,7)	5 (55,6)
No	3 (8,3)	4 (44,4)
Fracción de eyección < 0,55	29 (80,6)	8 (88,9)
Fracción de eyección basal	0,44 ± 0,09	0,48 ± 0,06
Fracción de eyección control	0,54 ± 0,13	0,43 ± 0,11

ADA: arteria descendente anterior; CD: coronaria derecha; Cx: arteria circunfleja.

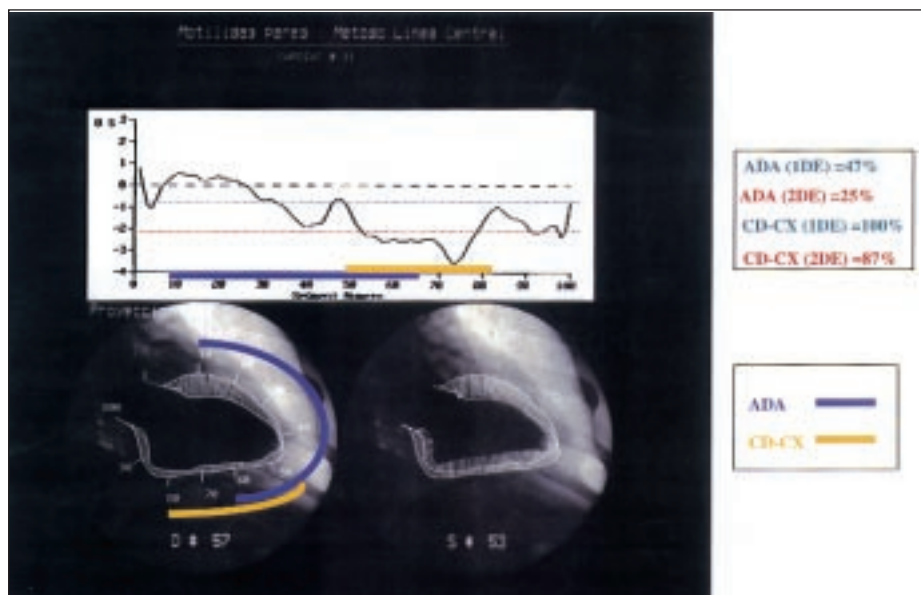
contemplaron únicamente las lesiones situadas en el tercio proximal o medio de los tres vasos coronarios principales: arteria descendente anterior (ADA), coronaria derecha (CD) o circunfleja (Cx). Se consideró significativa aquella estenosis con un diámetro obstructivo superior al 70% del diámetro de referencia del vaso.

Mediante la ventriculografía de contraste se calculó la fracción de eyección ventricular izquierda (método de Dodge), considerándose deprimida para aquellos valores por debajo de 0,55. También se analizó de modo automatizado la contractilidad segmentaria mediante el método de «línea central»¹⁰, el cual divide la silueta cardíaca en 100 intervalos, determinados por líneas que parten desde el centro de la cavidad hacia su periferia. Según la distancia entre telesístole y telediástole, el sistema define las regiones miocárdicas con alteración de la contractilidad como aquellas que se sitúan por debajo de 1 desviación estándar (DE) de la media que se asume como normal. En la proyección OAD 30°, la silueta miocárdica que queda delimitada entre la línea 10 y la 65 corresponde al territorio vascular de la ADA; entre las líneas 50 y 81 queda definido el territorio vascular de las arterias CD y Cx (fig. 1).

En nuestro trabajo se calculó, tanto para cada territorio vascular como para el global de la silueta cardíaca, el porcentaje de perfil miocárdico que aparece en la gráfica del método de la línea central situado por debajo del límite que define 1 DE (alteración contráctil), y aquel que queda por debajo de 2 DE (depresión severa de la contractilidad).

Para cada paciente se seleccionaron los territorios vasculares con alteración contráctil (< 1 DE) superior al 25% de su extensión (siempre que el vaso coronario principal del que dependieran tuviera una lesión significativa susceptible de revascularización percutánea).

Fig. 1. Análisis por el método de la línea central de la contractilidad segmentaria en los territorios vasculares de la arteria descendente anterior (en azul) y coronaria derecha-circunfleja (en amarillo). Mediante este método se aprecia el porcentaje de superficie de miocardio con alteración contráctil (situado en la gráfica por debajo de la línea que delimita -1 DE, en verde), y aquel con depresión severa de la contractilidad (alteración de la motilidad inferior a la media menos 2 DE, en rojo). ADA: territorio vascular de la arteria descendente anterior; CD-CX: territorio de la arteria coronaria derecha-circunfleja; 1 DE: porcentaje del territorio con contractilidad inferior a 1 DE sobre la media; 2 DE: porcentaje de miocardio con contractilidad inferior a 2 DE sobre la media.



Estudio de sestamibi *gated*-SPECT

La adquisición de las imágenes con *gated*-SPECT se realiza de modo sincronizado con la onda R del electrocardiograma, registrándose 8 imágenes en cada ciclo cardíaco. Tras la administración de 30 mCi de sestamibi, se adquirieron las imágenes en dos situaciones: en primer lugar, con el paciente en reposo, y posteriormente, durante la infusión continua de 10 µg/kg/min de dobutamina. En esta última fase, un cardiólogo permaneció junto al paciente, sin registrarse complicación alguna.

Para este protocolo se empleó una gammacámara *Sophia DST™* de doble cabezal y recorrido semicircular, utilizando el filtro Hann en la reconstrucción. Para el procesamiento de las imágenes se utilizó un sistema disponible comercialmente, denominado *MultiDim™ Gated SPECT*. La reconstrucción de la silueta cardíaca se realizó tras su reorientación manual, generándose de forma automatizada los perfiles endocárdicos de las 8 imágenes tomográficas obtenidas en el ciclo cardíaco, desde telesístole hasta telediástole. Estos perfiles permitieron la formación de una imagen tridimensional del ventrículo izquierdo en 5 proyecciones (lateral derecho, lateral izquierdo, superior, inferior y apical), que se presentó en dos formatos posibles: en movimiento continuo «*cine-loop*» o en representación estática, con el dibujo simultáneo de la cavidad ventricular en telesístole y en telediástole. En nuestro estudio, la telediástole se representó en rojo, mientras que la telesístole se dibujó en amarillo; se consideró acinesia a la ausencia de perfil rojo sobresaliendo sobre amarillo, mientras que la discinesia se codificó en color verde.

Empleamos la representación tridimensional del ventrículo izquierdo, además de para el cálculo automático de la fracción de eyección, para el análisis de la

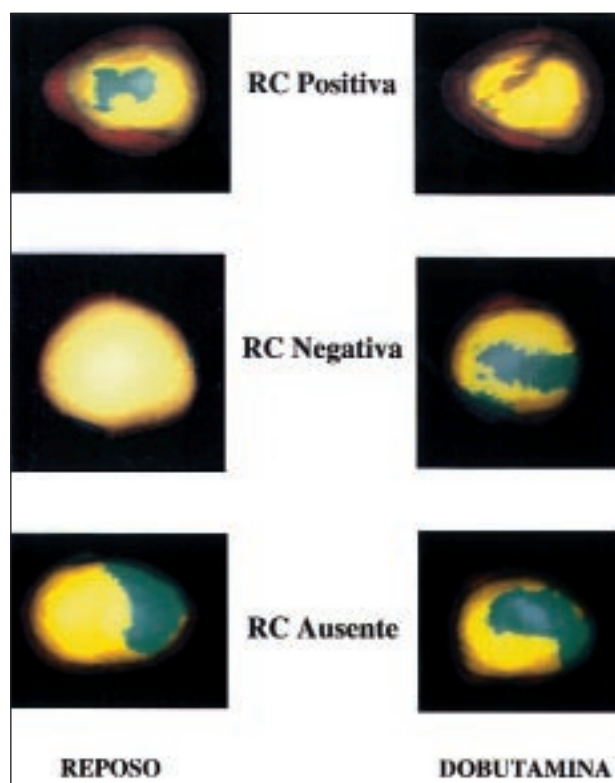


Fig. 2. Estudio de la reserva contráctil segmentaria mediante el protocolo de *gated*-SPECT en reposo y con dobutamina. Tras la codificación de los movimientos de la pared miocárdica en diferentes colores (el rojo indica telediástole, el amarillo la telesístole y el verde los movimientos disinérgicos), el operador define tres respuestas a la perfusión de una dosis de viabilidad de dobutamina: reserva contráctil positiva, negativa y ausente. RC: reserva contráctil

contractilidad segmentaria mediante su división en cinco caras: anterior, septo, ápex, lateral e inferior. Las caras anterior, septo y ápex se adjudicaron al territorio

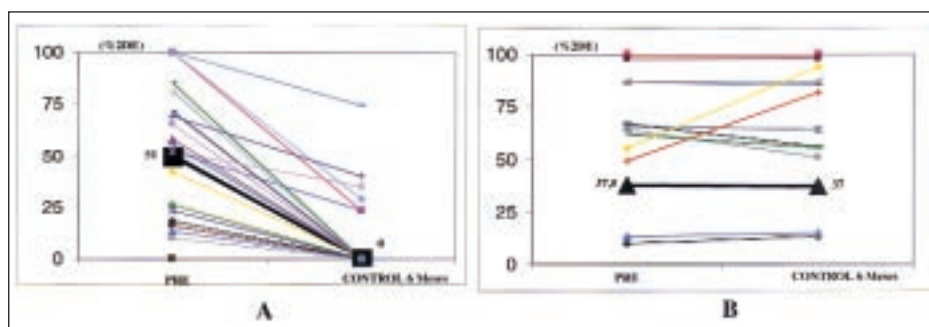


Fig. 3. Evolución a los 6 meses tras la revascularización del porcentaje de miocardio con depresión severa de la contractilidad en los 40 territorios vasculares seleccionados. La gráfica A está compuesta por los 26 territorios considerados viables al presentar una recuperación contráctil superior al 25%. La gráfica B contiene la evolución en la contractilidad de los restantes 14 territorios considerados no viables. PRE: situación previa a la revascularización.

vascular de la ADA, mientras que la lateral e inferior al territorio de la CD/Cx.

El análisis de la contractilidad segmentaria en estado basal y durante la infusión continua de una dosis de viabilidad de dobutamina permitió el estudio de la reserva contráctil de los territorios vasculares seleccionados en cada paciente. Definimos, a semejanza del análisis en la ecocardiografía de estrés con dobutamina, tres tipos de reserva contráctil (fig. 2):

- Reserva contráctil positiva: mejoría de la contractilidad durante la infusión de dobutamina en comparación con la observada en reposo.

- Reserva contráctil negativa: definida como el empeoramiento de la función contráctil con dobutamina con respecto a la de reposo (no se consideró esta respuesta el paso de acinesia a discinesia).

- Reserva contráctil ausente: es la única respuesta considerada como indicativa de no viabilidad. Representa la ausencia de cambio con dobutamina de la contractilidad de una cara miocárdica que aparece como discinética en reposo.

Un único operador juzgó en cada caso el tipo de reserva contráctil del territorio vascular en estudio, diagnosticándolo como viable o no viable, sin conocer el resultado del cateterismo de control.

Cateterismo cardíaco de control

A los seis meses tras la revascularización, en este cateterismo se analizaron: *a)* el grado de reestenosis en el vaso dilatado; *b)* la fracción de eyección ventricular izquierda, y *c)* la contractilidad segmentaria de los territorios vasculares seleccionados mediante el método de «línea central».

Teniendo en cuenta la extensión de la silueta miocárdica con contractilidad menor de 2 DE en la ventriculografía previa a la revascularización, denominamos recuperación contráctil posrevascularización al porcentaje de aquella que mejora su contractilidad, pasando a estar por encima del límite de 2 DE. El criterio de viabilidad para cada territorio vascular surge de la comparación entre la extensión de miocardio con con-

tractilidad por debajo de 2 DE antes y a los 6 meses tras revascularización: se consideró viable aquel territorio con más de un 25% de recuperación contráctil, es decir, que más del 25% del miocardio con contractilidad inferior a 2 DE pasó a estar por encima de dicho valor a los 6 meses posrevascularización.

Análisis estadístico

El análisis estadístico se realizó mediante el paquete informático disponible comercialmente SPSS/PC para Windows, versión 6.0. Las variables numéricas se presentan como mediana y su amplitud intercuartil (AC), debido a su diferencia con la normalidad, mientras que las categóricas se hicieron en proporciones. Se efectuó un análisis de validez diagnóstica del *gated*-SPECT para viabilidad miocárdica: sensibilidad, especificidad, con sus intervalos de confianza (IC). Se aplicaron test no paramétricos (test de Wilcoxon) para la comparación entre variables numéricas.

Por otro lado, se realizó un análisis bivariado de correlación, empleando el test de Spearman, así como el grado de concordancia *kappa*. Las variables con correlación significativa se sometieron a un análisis *post hoc* de regresión múltiple para identificar aquellas que mejor estimaban el incremento de la fracción de eyección ventricular.

RESULTADOS

Recuperación contráctil miocárdica tras revascularización mantenida con éxito

En el grupo de 36 pacientes sin reestenosis del vaso revascularizado, la extensión global de la silueta miocárdica con depresión severa de la contractilidad, es decir, inferior a 2 DE, mejoró de forma significativa tras la revascularización, pasando del 39,0% (AC = 43,8%) al 11,0% (AC = 46,8%) en el control posterior ($Z = -3,6$; $p < 0,001$).

Hemos seleccionado para su estudio los 40 territorios vasculares con alteración contráctil previa a la revascularización y con comprobación angiográfica de la ausencia de reestenosis del vaso del cual dependen. En

26 de los 40 territorios vasculares seleccionados se constató una recuperación contráctil posrevascularización superior al 25% de la superficie que basalmente presentaba una depresión severa de la contractilidad, y por ello se consideraron viables (en este grupo, el porcentaje de miocardio con contractilidad por debajo de 2 DE pasó de 51,0% [AC = 58,3%] a 0 [AC = 5,8%] [Z = -4,2; p < 0,001]) (fig. 3).

Rendimiento del protocolo *gated*-SPECT para predecir la recuperación contráctil

En los 40 territorios vasculares seleccionados se ha estudiado la concordancia entre el diagnóstico de viable/no viable del protocolo *gated*-SPECT y la posterior comprobación ventriculográfica de recuperación/no recuperación contráctil. Entre ambos estudios hubo un nivel de concordancia significativo ($\kappa = 0,77$; p < 0,001).

Con el criterio de viabilidad establecido en este estudio, el protocolo de *gated*-SPECT identificó como viables a 25 de los 26 territorios con recuperación contráctil, mientras que diagnosticó acertadamente como no viables a 11 de los 14 territorios sin recuperación: con esto se obtuvo una sensibilidad de 0,96 (IC del 95%, 0,78-0,99), y una especificidad de 0,78 (IC del 95%, 0,48-0,94) (fig. 4).

La capacidad de las diferentes respuestas de reserva contráctil por *gated*-SPECT para diagnosticar la viabilidad de los territorios analizados fue: a) entre los 21 territorios con reserva contráctil positiva, la predicción fue correcta en 19 (90,4%); b) de los 7 casos con reserva contráctil negativa, se diagnosticó acertadamente la recuperación contráctil en 6 (85,7%), y c) por último, de los 12 casos con reserva contráctil ausente, se calificó con acierto la falta de recuperación contráctil en 11 (91,6%).

En cuanto a la capacidad para predecir la recuperación contráctil, no hemos encontrado diferencias entre la reserva contráctil positiva y la negativa.

Evolución de la fracción de eyección ventricular izquierda tras revascularización mantenida con éxito: predicción de su mejoría tras revascularización

Para realizar este análisis escogimos a un grupo de 27 pacientes que cumplieron dos criterios añadidos a la ausencia de reestenosis: revascularización completa en pacientes con fracción de eyección inferior a 0,55.

Para este grupo de pacientes, la fracción de eyección en la ventriculografía de contraste mejoró globalmente tras la revascularización, pasando de 0,42 (AC = 0,15) a 0,55 (AC = 0,22) (Z = -3,9; p < 0,001) (fig. 5).

Realizamos un análisis bivariado para estudiar qué variables se asociaban significativamente con el incremento de la fracción de eyección tras revasculariza-

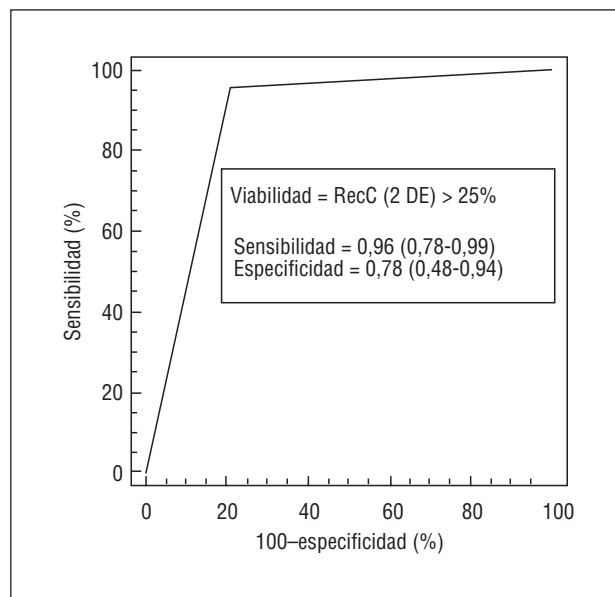


Fig. 4. Curva ROC que analiza la sensibilidad y especificidad en el diagnóstico de viabilidad del protocolo *gated*-SPECT en reposo y con dobutamina, definiendo viabilidad como la recuperación contráctil tras revascularización superior al 25% del territorio que se encontraba con depresión severa de la contractilidad. RecC: recuperación contráctil; 2 DE: porcentaje de miocardio con depresión severa de la contractilidad.




Fig. 5. Evolución a los 6 meses tras la revascularización de la fracción de eyección en los 27 pacientes revascularizados de forma completa y con función sistólica inicial deteriorada. PRE: situación previa a la revascularización.

ción. Éstas resultaron ser: el diagnóstico de viabilidad por *gated*-SPECT ($r = 0,72$, p < 0,001), el número de caras viables de las cinco estudiadas en la representación ventricular del estudio *gated*-SPECT ($r = 0,59$; p = 0,001), y la extensión de miocardio que con anterioridad a la revascularización presentaba una contractilidad severamente deprimida ($r = -0,40$; p = 0,03).

El análisis de regresión múltiple se dirigió a identificar las variables que pudieran predecir de forma independiente la mejoría de la fracción de eyección ventricular izquierda tras revascularización. Dos variables resultaron significativas en este análisis: el diagnóstico de viabilidad por el protocolo de *gated*-SPECT (p <

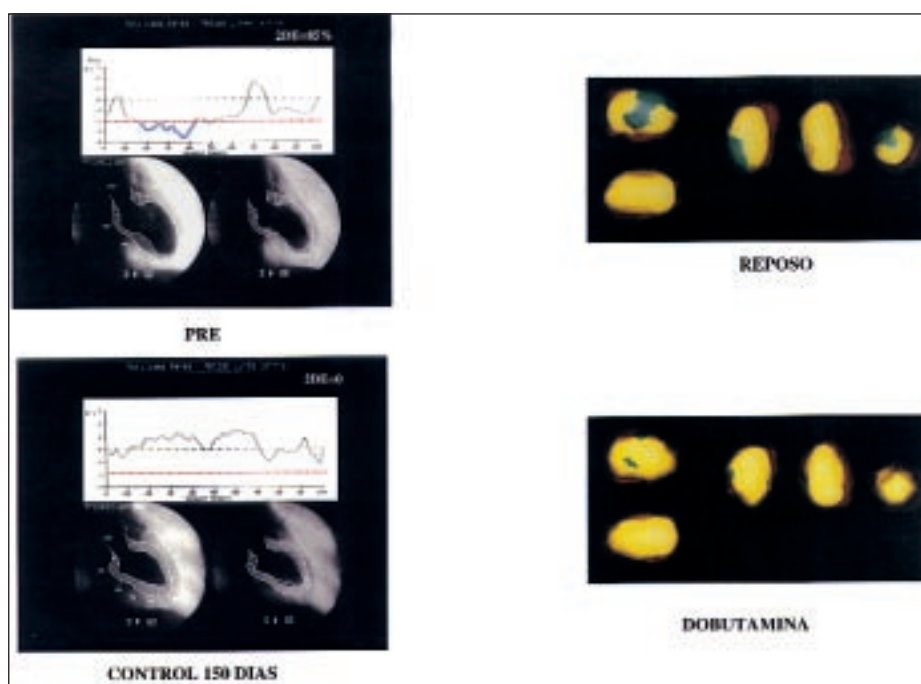


Fig. 6. Ejemplo de viabilidad en el territorio de la arteria descendente anterior que, siendo inicialmente acinéutico, demuestra una evidente recuperación contráctil tras revascularización. En el estudio *gated*-SPECT previo a la revascularización se aprecia la reserva contráctil positiva en el septo y la cara anterior. PRE: situación previa a la revascularización; 2 DE: porcentaje de miocardio en el territorio de la arteria descendente anterior con depresión severa de la contractilidad.

0,001) y la extensión de miocardio con depresión severa de la contractilidad previo a la revascularización ($p = 0,04$). La importancia de este análisis radica en que con estas dos variables podemos construir una ecuación que nos permita predecir cuál será el incremento porcentual de la fracción de eyección que un paciente experimentará tras su revascularización completa, lo que queda expresado mediante la siguiente fórmula de estimación:

$$(\%) \Delta FE = 27,5 + (Dx * 35,4) + (D2 * [-0,42])$$

donde ΔFE es el incremento porcentual estimado de la fracción de eyección tras la revascularización, Dx es el diagnóstico de viabilidad por *gated*-SPECT, que sólo puede tener como valor el 0 (no viable) o el 1 (viable), y D2 es la extensión porcentual de la silueta miocárdica con contractilidad inferior a 2 DE.

Rendimiento del protocolo de *gated*-SPECT para predecir la viabilidad en la población global incluida. Resultados en el subgrupo de pacientes con reestenosis

La extensión global de miocardio con depresión severa de la contractilidad en los 9 pacientes que desarrollaron reestenosis angiográficamente significativa en el vaso revascularizado pasó de 27 (23) basal a 36 (32) posrevascularización ($Z = -0,29$, no significativo). En estos 9 pacientes, el *gated*-SPECT demostró viabilidad en 8 de sus 9 territorios vasculares estudiados (en todos ellos con reserva contráctil positiva). Sin embargo, sólo en uno de los 8 territorios considerados como viables se produjo, tras la revas-

cularización, una recuperación contráctil indicativa de viabilidad.

Con estos datos se puede calcular el rendimiento de este protocolo de *gated*-SPECT para el diagnóstico de la viabilidad miocárdica aplicado a toda la población revascularizada, incluidos aquellos casos con reestenosis. En estos 49 territorios vasculares, el *gated*-SPECT demostró una sensibilidad de 0,96 (IC del 95%, 0,79-0,99) y una especificidad del 0,55 (IC del 95%, 0,32-0,75) en su predicción de la recuperación contráctil tras revascularización.

DISCUSIÓN

Nuestro protocolo de *gated*-SPECT, basado en el estudio de la reserva contráctil al comparar la representación tridimensional ventricular en reposo y durante la infusión de 10 $\mu\text{g}/\text{kg}/\text{min}$ de dobutamina, posee un adecuado rendimiento en el diagnóstico de la viabilidad del miocardio con alteraciones severas de la contractilidad (figs. 6 y 7). Esta capacidad del *gated*-SPECT reposo/dobutamina para diagnosticar la viabilidad miocárdica se manifiesta por su excelente rendimiento en la predicción, tanto de la recuperación contráctil segmentaria, como de la evolución de la función sistólica ventricular tras revascularización.

Diseño del estudio

Se ha descrito que la mayor parte de los estudios que analizan la capacidad predictiva de los diferentes métodos para el diagnóstico de viabilidad miocárdica adolecen de las siguientes limitaciones metodológicas:

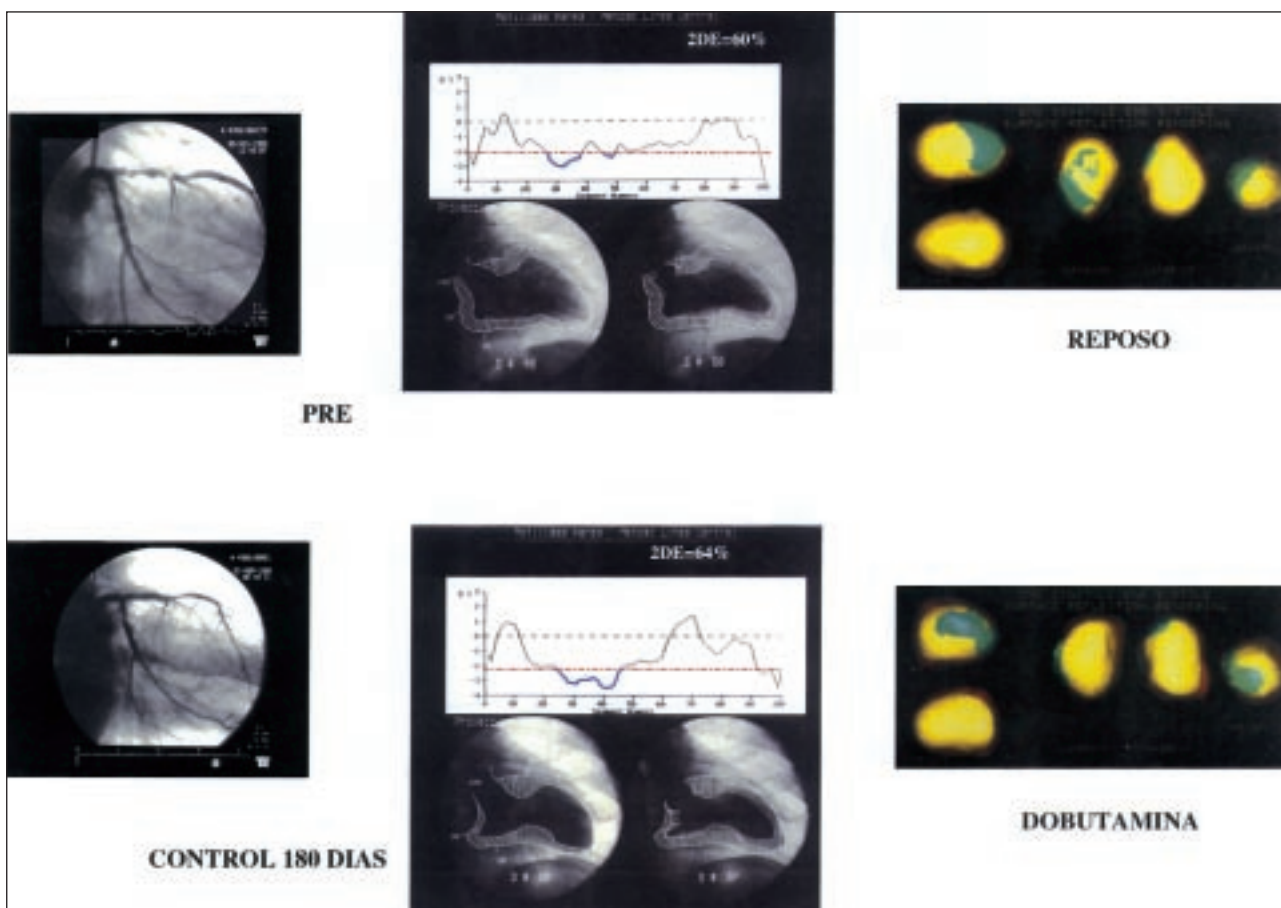


Fig. 7. Caso de no viabilidad por ausencia de recuperación contráctil en el territorio de la arteria descendente anterior tras revascularización, a pesar de la comprobación angiográfica de ausencia de reestenosis. El estudio *gated*-SPECT demostró, en la adquisición en reposo, una amplia disiner-gia apical y anterior que no se recuperó con dobutamina. PRE: situación previa a la revascularización; 2 DE: porcentaje de miocardio en el territorio de la arteria descendente anterior con depresión severa de la contractilidad.

– Incluyen un escaso número de pacientes con función ventricular severamente deprimida¹¹.

– No aportan información sobre la permeabilidad del puente o de la arteria revascularizada. El territorio viable dependiente de un vaso reestenótico o con enfermedad del puente que lo irriga puede no recuperar su función contráctil tras revascularización¹², con lo que se infraestimaría la verdadera especificidad del método diagnóstico evaluado.

– El tiempo de evaluación de los efectos de la revascularización suele ser corto, generalmente inferior a 3 meses. La recuperación funcional de las áreas miocárdicas disinérgicas es un proceso tiempo-dependiente, que no finaliza hasta que transcurre un período entre 4 y 8 meses¹³.

– Se combinan segmentos hipocinéticos junto con los a/discinéticos en el análisis de viabilidad. La evaluación del efecto de la revascularización en los segmentos hipocinéticos conlleva una disminución de la especificidad del método¹⁴.

– Y, por último, se suele estudiar el efecto de la revascularización sobre la contractilidad de los segmen-

tos estudiados mediante la misma técnica que se empleó para el diagnóstico de viabilidad. Es necesario introducir métodos independientes a los que se están evaluado ya que, de otro modo, se puede sobrestimar su rendimiento¹⁵.

En nuestro estudio, de los 45 pacientes incluidos inicialmente, 38 poseían función ventricular deprimida determinada por la ventriculografía de contraste. Para el estudio de la evolución de la función sistólica ventricular tras revascularización se han seleccionado los 27 casos en los que a la depresión contráctil ventricular se sumó la revascularización completa mantenida con éxito.

La definición de viabilidad miocárdica, basándonos en el concepto de hibernación¹⁶ como la recuperación contráctil tras revascularización, plantea algunos interrogantes. En primer lugar, cómo definir aquellos segmentos que no recuperan su motilidad pero que continúan presentando reserva contráctil tras la revascularización¹⁷. Por otro lado, cuál es el grado de recuperación necesario para que un segmento miocárdico

sea considerado como viable. Aunque puede valorarse la recuperación con criterios subjetivos, en nuestro trabajo se ha realizado mediante parámetros cuantitativos, usando para ello el método de la línea central. En un estudio previo¹⁸ se consideró recuperación contráctil de un segmento la reducción tras revascularización de más de un 15% de la extensión de miocardio que presentaba una alteración contráctil inferior a 1 DE. En nuestro trabajo, hemos considerado un umbral más exigente: un 25% de reducción tras revascularización de la extensión de miocardio con deterioro contráctil por debajo de 2 DE. Esta mayor exigencia se justifica por otorgar significación clínica al concepto de recuperación contráctil y por valorar exclusivamente aquellos segmentos disenergicos.

La tasa de reestenosis angiográfica de los pacientes inicialmente incluidos fue del 20%. En nuestro estudio se ha considerado necesaria la comprobación angiográfica a los 6 meses de la ausencia de reestenosis, aunque ésta no se manifestara desde el punto de vista clínico. En nuestro estudio, la tasa de recuperación contráctil tras la revascularización de los territorios incluidos fue del 62,5%, porcentaje superior al descrito en otros estudios sin comprobación del estado del vaso dilatado, y que oscila entre el 30 y el 40%^{14,17,19}.

En nuestro trabajo, tanto el criterio de inclusión como el de evaluación de la función contráctil tras revascularización se realizaron con un método independiente al evaluado: la ventriculografía de contraste. Para el análisis segmentario se utilizaron únicamente dos territorios vasculares, ya que la proyección única en OAD impide la diferenciación entre el territorio de la CD y de la Cx. El control posrevascularización se realizó en un período de tiempo, media de 6 meses, que parece suficiente para registrar los cambios en la función contráctil derivados del cese de la isquemia sobre el miocardio.

Un nuevo protocolo de *gated*-SPECT destinado a valorar la viabilidad miocárdica

El protocolo de *gated*-SPECT en reposo y con dobutamina que se ha empleado en este trabajo posee dos características que lo hacen atractivo en el análisis de la viabilidad miocárdica:

– Por un lado, la valoración de la contractilidad segmentaria se realizó mediante una representación tridimensional del ventrículo izquierdo, generada de modo automático. Esta imagen tridimensional ha demostrado poder analizar con precisión la función contráctil segmentaria del ventrículo izquierdo²⁰. Así, se permite un análisis automático de la contractilidad global y segmentaria (con lo que se supera la subjetividad del análisis visual de la motilidad y del engrosamiento en los cortes tomográficos), realizándolo con fiabilidad incluso ante defectos severos de captación. En varios es-

tudios^{6,21} se ha descrito la incapacidad del operador para juzgar visualmente la contractilidad en los cortes tomográficos con defectos de captación, y que puede alcanzar hasta un tercio de los casos. En nuestro trabajo se pudo valorar la contractilidad en la totalidad de los territorios seleccionados.

– El protocolo se fundamenta en el análisis de la reserva contráctil inducida por dobutamina a dosis de viabilidad, basándose en los principios de la ecografía de estrés. El interés por apreciar la reserva contráctil con dobutamina es creciente y ha traspasado la ecocardiografía para ser estudiado mediante otras técnicas: ventriculografía de contraste¹⁸ y ventriculografía isotópica²².

Predicción por el *gated*-SPECT en reposo y con dobutamina de la recuperación contráctil segmentaria tras revascularización

Un interesante metaanálisis¹⁵ ha comparado el rendimiento diagnóstico en la detección de viabilidad miocárdica de los diferentes métodos descritos en la bibliografía (sestamibi en reposo, talio-201 reinyección, talio-201 reposo-redistribución, tomografía por emisión de positrones y ecografía de estrés con dobutamina). En este estudio se demuestra una sensibilidad alta y similar para todos los métodos (entre 0,83 para la captación de tecnecio-99m-MIBI en reposo y 0,90 para el talio-201 reposo-redistribución), mientras que la especificidad presenta amplias diferencias entre métodos (para el protocolo de talio-201 reinyección es de sólo 0,47, mientras que para la ecografía de estrés con dobutamina es de 0,81).

Estableciendo un punto de corte de viabilidad a partir del 25% de recuperación contráctil tras revascularización, nuestro protocolo de *gated*-SPECT tuvo una sensibilidad de 0,96 y una especificidad de 0,78. En comparación con los datos de rendimiento de los métodos usualmente utilizados para el diagnóstico de viabilidad, el *gated*-SPECT en reposo y con dobutamina posee una excelente sensibilidad, manteniendo una adecuada especificidad. Desde el punto de vista clínico, en pacientes con función ventricular deprimida son más favorables los métodos con mayor sensibilidad, ya que es más conveniente impedir que un territorio viable no sea revascularizado, aun a costa de revascularizar territorios que no recuperen posteriormente la contractilidad.

Por otro lado, esta discreta especificidad del *gated*-SPECT puede deberse al patrón de referencia de viabilidad que hemos empleado: la recuperación contráctil posrevascularización. Se ha descrito la existencia de segmentos miocárdicos viables que no recuperan la función contráctil en reposo tras revascularización pero que siguen presentando reserva contráctil inducida con dobutamina¹⁷. En este sentido, se sabe que el miocardio hibernado se compone de diferentes proporciones de músculo sano, isquémico y necrótico; y que con un por-

centaje de miocardio necrótico de más de un 20%, la recuperación de la motilidad basal no es posible, aunque pueda persistir la reserva contráctil hasta que la proporción de necrosis no supere el 50%²³. Así, es posible que un segmento miocárdico con reserva contráctil y, por tanto, englobado en el concepto de viable, no recupere contractilidad tras la revascularización, con lo que la especificidad del método quedaría infraestimada.

En cuanto a las diferentes respuestas de reserva contráctil del *gated*-SPECT, tanto la reserva contráctil positiva (indicativa de aturdimiento o hibernación) como la negativa (demostrativa de isquemia a dosis bajas de dobutamina) predijeron con igual fiabilidad la recuperación contráctil posrevascularización.

En el grupo de pacientes con reestenosis angiográfica se produjo una amplia discrepancia entre el diagnóstico de viabilidad por el *gated*-SPECT y la recuperación contráctil posrevascularización. Así, el rendimiento del *gated*-SPECT aplicado a toda la población, con y sin reestenosis, mantiene una muy alta sensibilidad (0,96), pero a costa de una discreta especificidad (0,55) motivada porque, aunque un territorio sea viable, la persistencia de la situación isquémica puede impedir el restablecimiento de la contractilidad. Aunque estos últimos datos reflejan más que los anteriores el rendimiento del *gated*-SPECT en reposo y con dobutamina en la realidad clínica de nuestro medio, en el que es infrecuente la reevaluación angiográfica sistemática tras el intervencionismo, sin embargo, no expresan su verdadero poder diagnóstico. Esta discrepancia en el rendimiento de este método, según se aplique a una población o a otra, pone de manifiesto la importancia de la comprobación angiográfica de la ausencia de reestenosis o del estado permeable de los puentes en estos trabajos dirigidos al diagnóstico de la viabilidad.

Predicción con *gated*-SPECT del incremento de la función ventricular global tras revascularización

Aunque este estudio ha sido diseñado básicamente para evaluar la predicción de la recuperación contráctil segmentaria tras revascularización, el verdadero interés clínico de los métodos que valoran la viabilidad es la detección de aquellos pacientes que mejorarán su función sistólica ventricular tras el procedimiento revascularizador. Se ha descrito la capacidad de predecir la reversibilidad de la disfunción sistólica ventricular mediante estudios con tomografía por emisión de positrones, talio-201, y ecografía de estrés con dobutamina^{12,14}. Recientemente se han descrito métodos nuevos basados en la detección de la reserva contráctil con dobutamina a dosis de viabilidad, para predecir la recuperación de la función contráctil global: la ventriculografía de contraste con dobutamina¹⁸, y la ventriculografía isotópica con dobutamina²². Hasta la ac-

tualidad no se ha descrito la capacidad del *gated*-SPECT para evaluar la recuperación de la fracción de eyección tras revascularización.

En nuestro trabajo seleccionamos a una población con depresión de la función sistólica ventricular y en la que la revascularización fue completa y mantenida con éxito hasta el control ventriculográfico posterior. De forma global, la fracción de eyección aumentó significativamente a los 6 meses del procedimiento revascularizador (de 0,44 pasó a 0,55).

El análisis multivariado sobre el incremento de la fracción de eyección tras revascularización puso de manifiesto que las únicas variables predictoras sobre dicho incremento eran, y con signo opuesto, el diagnóstico de viabilidad del *gated*-SPECT y la extensión de miocardio con depresión severa de la contractilidad previa a la revascularización. Así, la presencia de reserva contráctil indicativa de viabilidad (positiva o negativa) en un territorio miocárdico disínergico es predictora de un incremento de la fracción de eyección posrevascularización. Por el contrario, cuanto mayor es la extensión de miocardio con depresión severa de la contractilidad, independientemente del análisis de viabilidad, menor es el incremento de la función sistólica ventricular tras la revascularización. Mediante estos dos parámetros hemos diseñado una ecuación que nos permite definir el grado de incremento de la fracción de eyección posrevascularización en los pacientes que cumplan las condiciones de los que fueron sometidos a este estudio, lo que nos parece de una gran trascendencia clínica.

Limitaciones de este estudio

En primer lugar, el número de pacientes incluidos no es amplio. Sin embargo, el tamaño de la muestra es suficiente para demostrar el rendimiento de este protocolo de *gated*-SPECT en su predicción de la viabilidad miocárdica. Por otro lado, el análisis de la recuperación contráctil mediante ventriculografía de contraste se realizó en una única proyección, en la que sólo es posible delimitar dos territorios vasculares. El estudio de la reserva contráctil por el *gated*-SPECT fue realizada de forma semicuantitativa, basándose el operador en la codificación automática en colores que el *software* realiza sobre la contractilidad segmentaria. Por último, el tiempo de evaluación tras revascularización, de aproximadamente 6 meses, aunque parece suficiente quizá puede haber infraestimado la recuperación contráctil de algún territorio considerado no viable, pero con presencia de reserva contráctil en el estudio de *gated*-SPECT.

CONCLUSIÓN

Nuestro trabajo demuestra que el *gated*-SPECT, mediante un protocolo que adquiere las imágenes en re-

poso y durante la perfusión de una dosis de viabilidad de dobutamina, es capaz de valorar la reserva contráctil miocárdica segmentaria. Este análisis de la reserva contráctil, realizado mediante la comparación de la imagen tridimensional ventricular generada por el *gated*-SPECT en ambas situaciones, predice con buen rendimiento la recuperación contráctil tras revascularización de miocardio con depresión severa de la contractilidad. Además, en los pacientes con función sistólica deprimida, el diagnóstico de viabilidad por *gated*-SPECT en reposo y con dobutamina se asocia, significativa e independientemente, con una mejoría de la fracción de eyección posrevascularización.

BIBLIOGRAFÍA

- Dilsizian V. Myocardial viability: contractile reserve or cell membrane integrity? *J Am Coll Cardiol* 1996; 28: 443-446.
- Berman DS, Germano G. Evaluation of ventricular ejection fraction, wall motion, wall thickening, and other parameters with gated myocardial perfusion single-photon emission computed tomography. *J Nucl Cardiol* 1997; 4: S169-S171.
- Smano PE, Watson DD, Segalla DL, Vinson EL, Smith WH, Beller GA. Value of gating of Technetium-99m Sestamibi Single-Photon Emission Computed Tomographic imaging. *J Am Coll Cardiol* 1997; 30: 1687-1692.
- Ruiz-Salmerón R, Ponce E, López A, Guitián R, Mantilla R, Romeo D et al. Estudio de la capacidad diagnóstica del MIBI *Gated* SPECT en la identificación de la arteria coronaria lesionada [resumen]. *Rev Esp Cardiol* 1998; 51: 34.
- Chua T, Kiat H, Germano G, Maurer G, Van Train K, Friedman J et al. Gated technetium-99m sestamibi for simultaneous assessment of stress myocardial perfusion, postexercise regional ventricular function and myocardial viability. Correlation with echocardiography and rest thallium-201 scintigraphy. *J Am Coll Cardiol* 1994; 23: 1107-1114.
- Paul AK, Hasegawa S, Yoshioka J, Tsujimura E, Yamaguchi H, Tokita N et al. Exercise-induced stunning continues for at least one hour: evaluation with quantitative gated single-photon emission tomography. *Eur J Nucl Med* 1999; 26: 410-415.
- Kumita S, Mizumura S, Kijima T, Kumazaki T, Sakai S, Tetsuo Y et al. Low-dose dobutamine stress test for the evaluation of cardiac function using ECG-gated SPECT scintigraphy with 99m Tc-MIBI. *Kaku Igaku* 1995; 32: 75-79.
- Ruiz R, Ponce E, Pasalodos J, López A, Guitián R, Romeo D et al. Automatic evaluation of regional wall motion with Gated Sestamibi tomography during an intermediate Dobutamine infusion: a new method to assess myocardial viability [resumen]. *Eur Heart J* 1998; 19: 100.
- Germano G, Kiat H, Kavanagh PB, Moriel M, Mazzanti M, Su H-T et al. Automatic quantification of ejection fraction from gated myocardial perfusion SPECT. *J Nucl Med* 1995; 36: 2138-2147.
- Fifer MA, Grossman W. Measurement of ventricular volumes, ejection fraction, mass, wall stress, and regional wall motion. En: Grossman W, Baim DS, editores. *Cardiac catheterization, angiography and intervention*. Filadelfia: Lea and Febiger, 1991; 300-318.
- Rahimtoola SH. Importance of diagnosing hibernating myocardium: how and in whom? *J Am Coll Cardiol* 1997; 30: 1701-1706.
- Vom Dahl J, Althoefer C, Sheeha FH, Buechin P, Uebis R, Messmer BJ et al. Recovery of regional left ventricular dysfunction after coronary revascularization: impact of myocardial viability assessed by nuclear imaging and vessel patency at follow-up angiography. *J Am Coll Cardiol* 1996; 28: 948-958.
- Cornel JH, Bax JJ, Elhendy A, Maat AP, Geert-Jan PK, Geleijnse ML et al. Biphasic response to Dobutamine predicts improvement of global left ventricular function after surgical revascularization in patients with stable coronary artery disease. Implications of time course of recovery on diagnostic accuracy. *J Am Coll Cardiol* 1998; 31: 1002-1010.
- Vanoverschelde J-L, D'Hondt A-M, Marwick T, Gerber BL, De Kock M, Dion R et al. Head-to-head comparison of exercise-redistribution-reinjection Thallium Single-Photon Emission Computed Tomography and low dose Dobutamine echocardiography for prediction of reversibility of chronic left ventricular ischemic dysfunction. *J Am Coll Cardiol* 1996; 28: 432-442.
- Bax JJ, Wijns W, Cornel JH, Visser FC, Boersma E, Fioretti PM. Accuracy of currently available techniques for prediction of functional recovery after revascularization in patients with left ventricular dysfunction due to chronic coronary artery disease: comparison of pooled data. *J Am Coll Cardiol* 1997; 30: 1451-1460.
- Rahimtoola SH. Concept and evaluation of hibernating myocardium. *Annu Rev Med* 1990; 50: 75-86.
- Afridi I, Qureshi U, Kopelen HA, Winters W, Zoghbi WA. Serial changes in response of hibernating myocardium to inotropic stimulation after revascularization: a dobutamine echocardiographic study. *J Am Coll Cardiol* 1997; 30: 1233-1240.
- Sanchis J, Bodí V, Insa L, Gómez-Aldaraví R, Berenguer A, López-Lereu M et al. Low-dose dobutamine testing using contrast left ventriculography in the same session as coronary angiography predicts the improvements of left ventricular function after coronary angioplasty in postinfarction patients. *Am J Cardiol* 1999; 83: 15-20.
- Bax JJ, Cornel JH, Visser FC, Fioretti PM, Von Lingen A, Huitink JM et al. Prediction of improvement of contractile function in patients with ischemic ventricular dysfunction after revascularization by fluorine-18 fluorodeoxyglucose single-photon emission computed tomography. *J Am Coll Cardiol* 1997; 30: 377-383.
- Germano G, Erel J, Lewin H, Kavanagh, Berman DS. Automatic quantification of regional myocardial wall motion and thickening from gated Technetium-99m Sestamibi myocardial perfusion Single-Photon Emission Computed Tomography. *J Am Coll Cardiol* 1997; 30: 1360-1367.
- Gunning MG, Anagnostopoulos C, Davies G, Knight CJ, Pennell DJ, Fox KM et al. Simultaneous assessment of myocardial viability and function for the detection of hibernating myocardium using ECG-gated 99Tcm-tetrofosmin emission tomography: a comparison with 201Tl emission tomography combined with cine magnetic resonance imaging. *Nucl Med Commun* 1999; 20: 209-214.
- Zafir N, Vidne B, Sulkes J, Sclarovsky S. Usefulness of Dobutamine radionuclide ventriculography for prediction of left ventricular function improvement after coronary artery bypass grafting for ischemic cardiomyopathy. *Am J Cardiol* 1999; 83: 691-695.
- Armstrong WF. «Hibernating» myocardium: asleep or part dead? *J Am Coll Cardiol* 1996; 28: 530-535.